Çocuklarda Karın Kitleleri

Malign karın kitleleri

a) Lenfoid doku kökenli

NHL

b) Sempatik SS kökenli:

Nöroblastik tümörler

c) Böbrek kökenli:

Wilms tümörü

d) Nöro-ektodermal kökenli:

PPNET

e) Germ hücreli tümörler

f) Karaciğer tümörleri:

Hepatoblastom, HCC

g) Diğerleri

NÖROBLASTOM

- Sempatik sinir sisteminin embriyonal tümörü (primordial nöral krest kökenli)
- Tüm kanserlerin % 8-10'u
- 5 yaş altında sık (%90)
- İnsidansı: 8-8.7/ 1 milyon çocuk/ yıl

Etiyoloji

- Anne: IU alkol, antikonvülzan, diüretik, tranklizan, hormon, saç boyaları ile karşılaşmak
- Baba mesleği: Elektrik, çiftçilik, boya işleri

- Kesin neden “bilinmiyor”

Histopatoloji

- Nöroblastik tümörler, nöronal diferansiasyon gösterebilir:

  A) Nöroblastoma (immatür)

  B) Ganglionöroblastoma (ara)

  C) Ganglionöroma (matür)

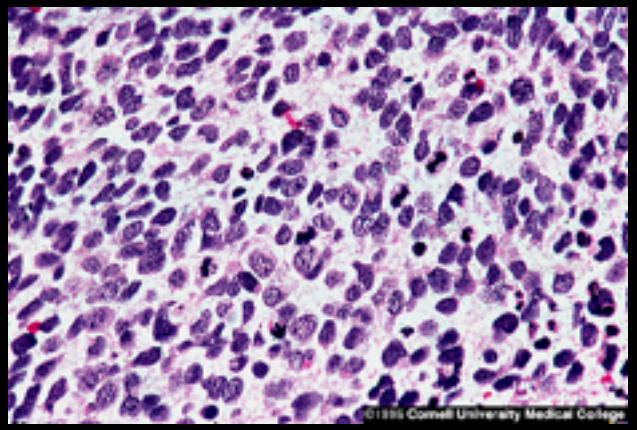

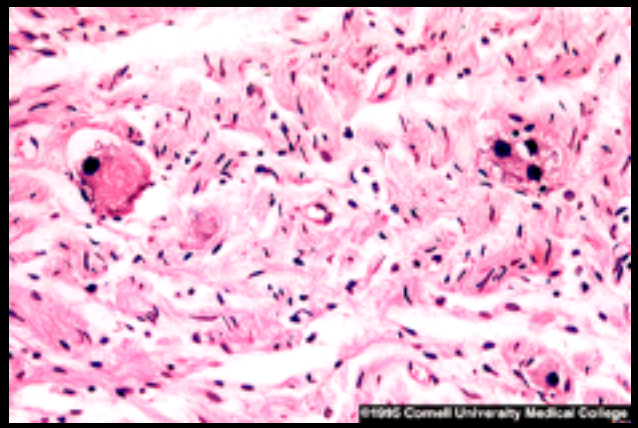

Genetik

- **Onkogenler**
  - **MYCN onkogen amplifikasyonu (%25)**
  - **(tümör agressif seyreder)**
- **Olası tümör süpresör genler:**
  - **1. kromozom kısa kolda somatik delesyonu (1p36) (%30-40)**

Klinik bulgular

A) Karın (%65): Adrenal medülla, paraganglia, viseral sempatik ganglionlar, Zuckerkandl kalıntısı

Belirtiler: Karında şişlik, ağrı ve hipertansiyon
Bulgu: Kitlenin üzeri lobüle veya nodülerdir, orta hattı geçebilir.

B) Toraks (%15): Posterior mediastende Öksürük, sık soluma, dispne...

Klinik bulgular

C)Servikal tümör (%5): Ele kitle gelir

- Horner sendromu yapabilir

D)Pelvik tümör (%5): Bası bulguları: Kabızlık vs.

E) Diğer: Oftalmik sinir tutuluşu

Sendromlar

- Kum saati tümör: Epidural tm kord basısı yapar. Sırt ağrısı olabilir
- Rakun gözü: Retroorbital tümöre bağlı periorbital ekimoz, proptozis
- Pepper sendromu: Yaygın karaciğer tutuluşu

(a) (b)

Fig. 17.4(a + b) Children with stage 4 neuroblastoma with bilateral periorbital ecchymoses.

Hutchinson sendromu: Kemik ve ilik tutuluşuna bağlı topallama ve irritabilite

<u>Paraneoplastik sendromlar:</u>

- **Opsomyoklonus/ensefalopati: Myokloniler, kaotik göz hareketleri, serebellar ataksi (Tm'e karşı antikorlar var)**
- **Kerner-Morrison sendromu: VIP salgısına bağlı inatçı diyare, karın distansiyonu, hipoK**
- **Hiperkalsemi**

NÖROBLASTOM

Metastazlar: Kemik, kemik iliği, deri (subkutan mor nodüller), karaciğer, beyin, orbita, lenf bezi

Sistemik bulgular: Ateş, kilo kaybı, hipertansiyon (renal arter basısına ve nadiren sempatik aktivasyona bağlı)

NÖROBLASTOM / Tanı

a) **İlk incelemeler**

Tam kan sayımı
Biyokimya (LDH, ferritin)
ESH

özgül belirleyiciler

İdrarda VMA, HVA düzeyleri (% 90-95 artar)
Serumda NSE düzeyi

NÖROBLASTOM / Tanı

b) Düz grafiler:

Karın, arka mediasten ve kemik lezyonları için çekilmeli

c) USG, BT, MRG kesitleri:

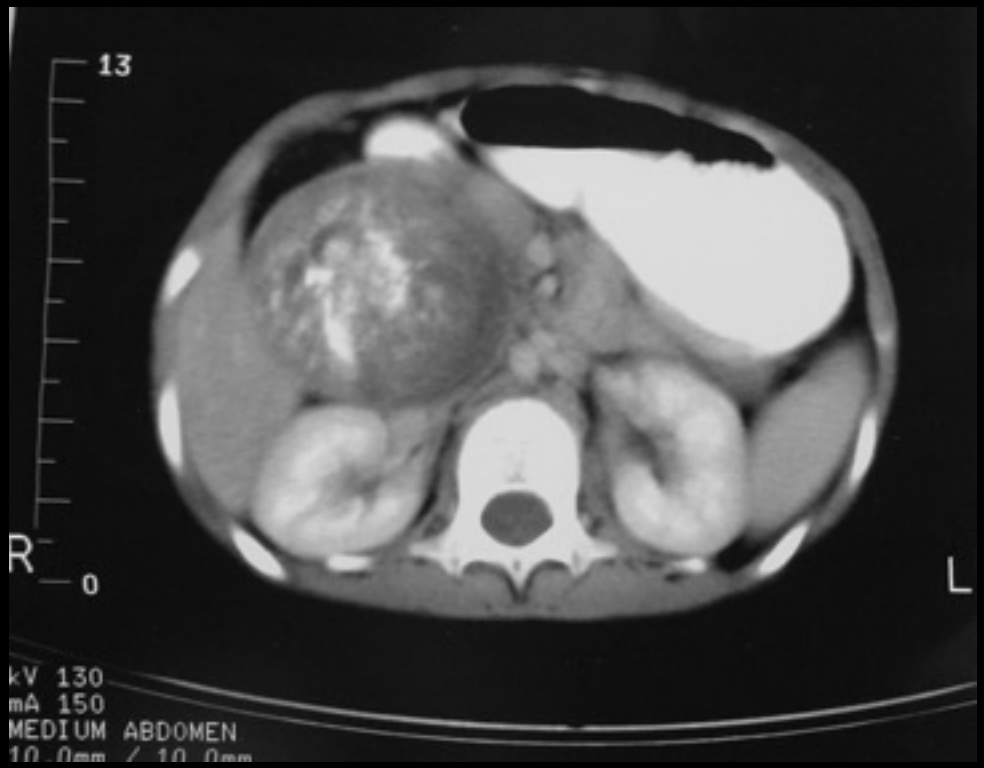

d) MIBG sintigrafisi

e) Tümör dokusunun histopatolojik ve sitogenetik analizi

Sinaptofizin, MYCN

NÖROBLASTOM / PROGNOZ

- ✓ 1 yaş altı
- ✓ Evre I, II, IVs
- ✓ Tümörde 1p del. veya MYCN yok
- ✓ LDH ve NSE düşük
- ✓ Uygun histoloji

☞ İYİ PROGNOZ

NÖROBLASTOM / SAĞALTIM

1)Cerrahi: Tanısal veya sağaltım amaçlıdır
(Evre I ve II'de yeterli olabilir)

2)Kemoterapi

3)Radyoterapi

4)Yüksek doz kemoterapi ve OKHT

5)MIBG sağaltımı /hiperbarik oksijen

6)13-cis retinoik asid (diferansiasyon ajanı)

NÖROBLASTOM / PROGNOZ

- ✓ Evre I: >%90
- ✓ Evre II: %85
- ✓ Evre III: %65
- ✓ Evre IV: %25 (>1 yaş)
- ✓ Evre IVs: %85
- ✓

(Ülkemizde evre III ve IV sıktır)

Nefroblastom
“Wilms Tümörü”

NEFROBLASTOM (WİLMS TM)

- En sık görülen böbrek tümörüdür
- Primitif metanefrik blastemden gelişir.
- Tüm kanserin % 6-7'si

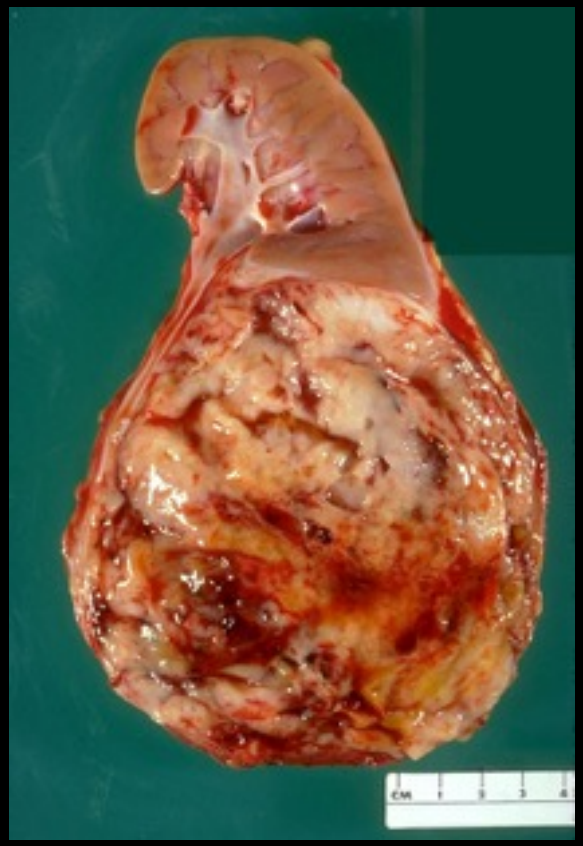

Genetik

- **Konj. Anomali eşlik edebilir (<% 5)**
  - Sporadik hemihipertrofi
  - Kriptorşidizm
  - Hipospadias
  - Beckwith-Widemann sendromu
  - WAGR sendromu
  - Denys-Drash Sendromu

- **Beckwith-Wideman Sendromu:**
  - Somatik irilik, makroglossi, omfalosel
  - Neonatal hipoglisemi, hiperinsülinemi
  - Hepatoblastom, RMS, adrenokortikal Ca. (11p)

WT-Etiyoloji

- Çevresel etmenler: Babanın hidrokarbon veya kurşunla teması (Kanıtlanmış değil)

- Genetik değişiklikler: 11p.13'teki WT1 ve 11p. 15'teki WT2'de Knudson hipotezine göre heterozigotluk kaybı ("two-hit") (%40)

(WT1,2: Normal gonad ve böbrek gelişimindeki transkripsiyon faktörünü kodlar)

WT-Yakınmalar ve klinik bulgular

- Karında kitle: En sık bulgu
- Karın ağrısı: % 8 tümör içine kanama sonucu
- Hematüri: Sıklıkla mikroskopik. %10-25 makroskopik
- Hipertansiyon ve bulguları: Renin salgılaması, renal arter basısı veya nedensiz
- Sistemik bulgular: Ateş, bulantı, kusma, genetik stigmatlar

WT-Fizik bakı

Üst kadranlarda kitle palpe edilir (yüzeyel!)

Laboratuar:

- Hemogram, idrar incelemesi, biyokimyasal testler
- Karın USG, BT veya MRG incelemeleri
- Akciğer grafisi ve toraks BT

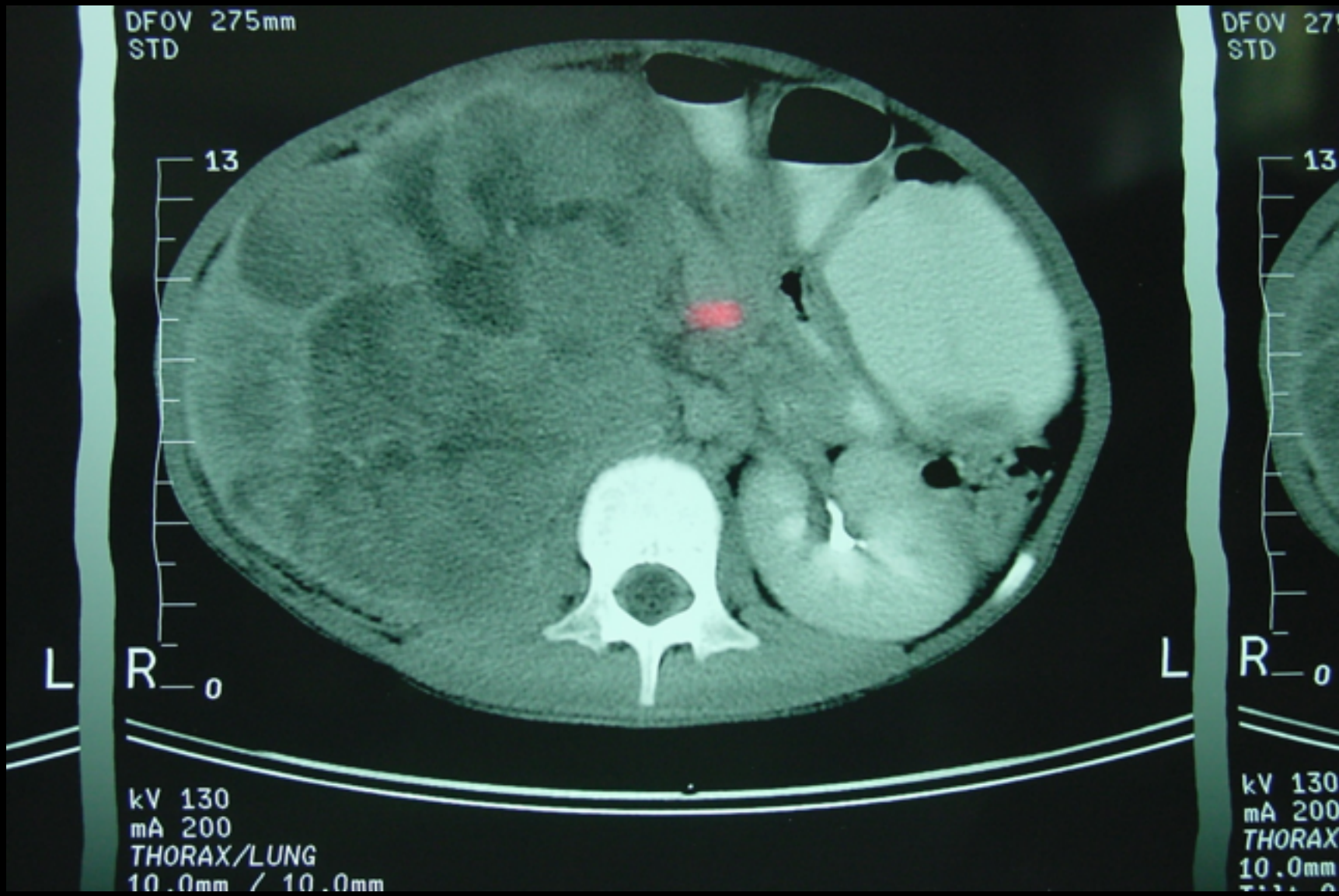
DFOV 275mm
STD
13
L
R
0
kV 130
mA 200
THORAX/LUNG
10.0mm / 10.0mm
DFOV 27
STD
13
L
R
0
kV 130
mA 200
THORAX
10.0mm

WT-Metastaz

%10-15 olguda:

%85 akciğere, %7 karaciğere)

Ayırıcı tanı: Nöroblastom, NHL (BL), rabdomyosarkom, Ewing ailesi tümörleri, germ hücreli tümörler, böbreğin kitlesel lezyonları

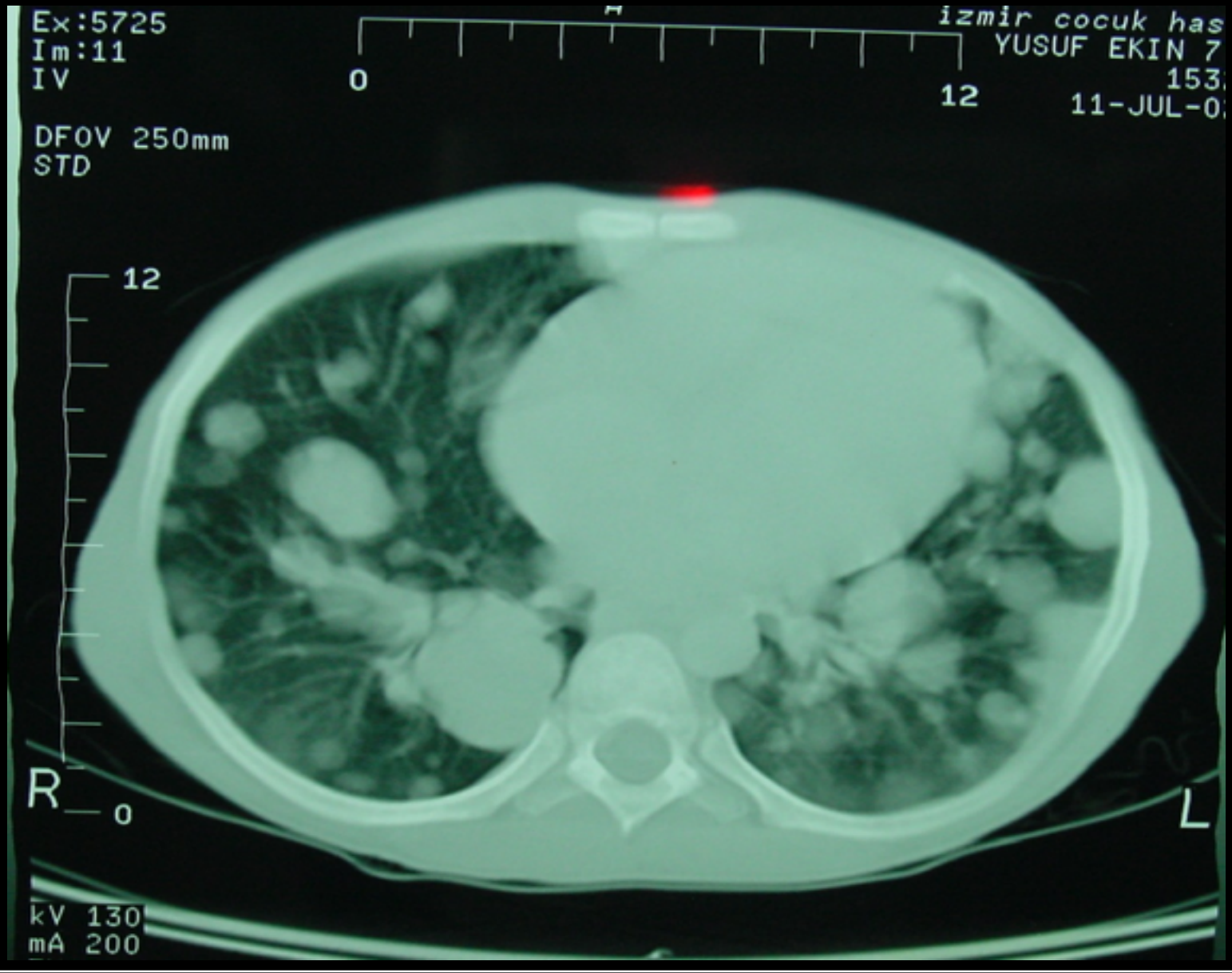
Ex:5725
Im:11
IV
DFOV 250mm
STD
izmir cocuk has
YUSUF EKIN 7
153
11-JUL-0
0
12
12
0
R
L
kV 130
mA 200

Histopatoloji

A-Uygun histoloji:

%85

B- Uygun olmayan histoloji: %15

anaplazi, sarkomatöz değişiklikler var

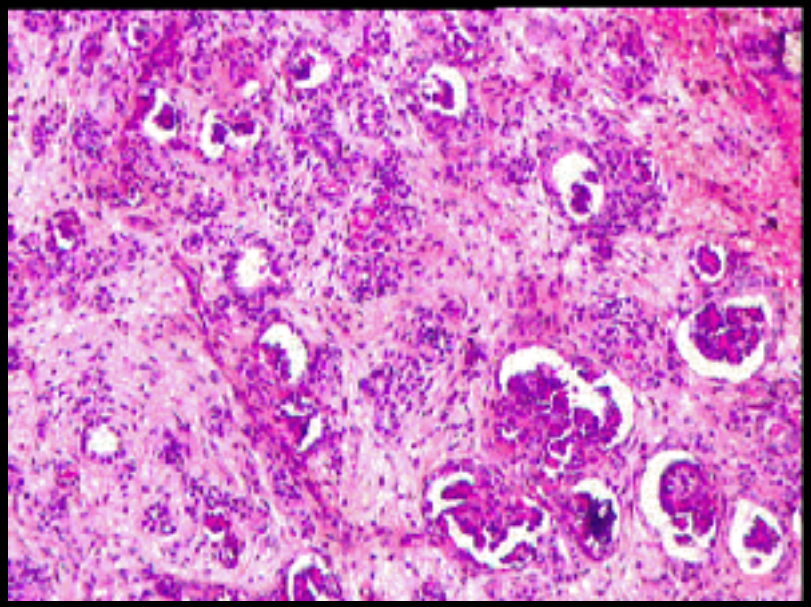

Sağaltım yöntemi

1- Cerrahi mutlaka
(evre I ve II'de yeterli)
2- Kemoterapi
3- Radyoterapi
4- VCI trombozu varsa
by-pass ile trombektomi

Prognoz
(NWTS-III sonuçları)

Evre-I: % 96
Evre-II:%91
Evre-III: %91
Evre-IV: %81

Benign karın kitleleri

a) Mide-barsak kökenli

b) Karaciğer ve safra yolları kökenli

c) Üriner

ç) Over-uterus-vajen kökenli

d) Diğer kitleler (dalak, pankreas vs)

a)Mide-barsak kökenli kitleler

Fekal kitleler (fekalom)

Mezenter kisti

Omental kist

Duplikasyonlar

Fekalomlar

- Sol alt kadranda sıktır
- Palpasyonla sert ve hareketlidir
- Üzeri düzensiz ve silendiriktir
- Kronik fonksiyonel kabızlık
- İlaçla kaybolur

KİSTLER

a) MEZENTER KİSTİ

Distansiyon (%74)
Karın ağrısı (%63)
Kitle (%58)

Tanı: USG
Sağaltım: Rezeksiyon

5 y kız olgu; karında distansiyon

11 y erkek;
Karın ağrısı,
kusma ve
karında
şişlik

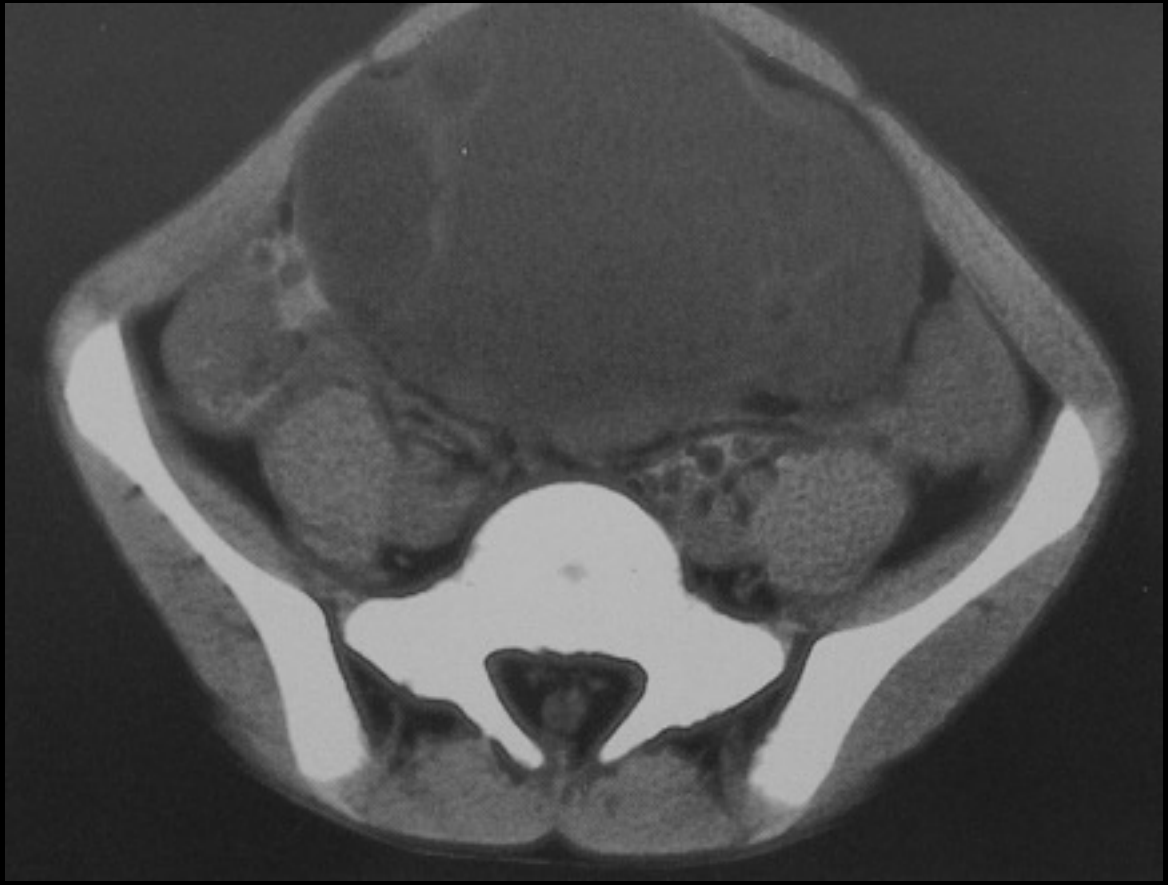

5 y kız;
“mezenter kisti”

b) Omental kistler:

Küçük ya da büyük omentumdan köken alır

İçeriği serözdür

Daha nadirdir

3 y kız;
karın ağrısı
ve şişlik;
“Omental
kist” ve
“kist içine
kanama”

Duplikasyon kistleri:

- Karında kitle, barsak obstrüksiyonu (volvulus), distansiyon, konstipasyon, kusma ve kolik ağrı
- %24'ü YD, %64'ü 1 yaş altında tanı alırlar
- En sık ince barsakta olur
- Kistik (%79), tübüler (%21) veya kısa-uzun
- %33 gastrik mukoza içerir
- Sağaltım: Eksizyon

Mide büyük kurvaturuna bitişik kistik kitle

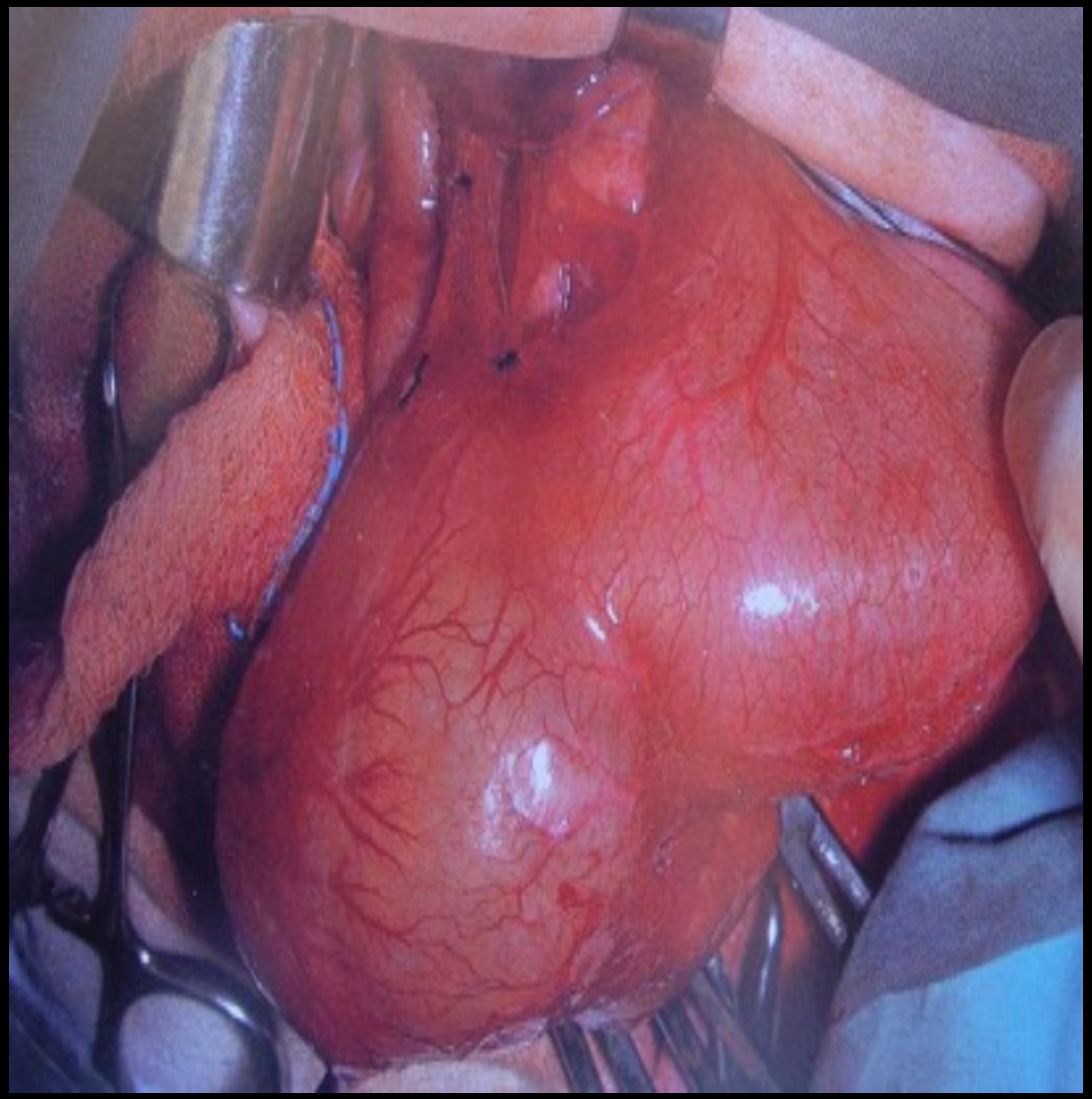

Çıkarılmış olan duplike segment

Sağ alt kadranda yerleşimli kitle

İleoçekal duplikasyon

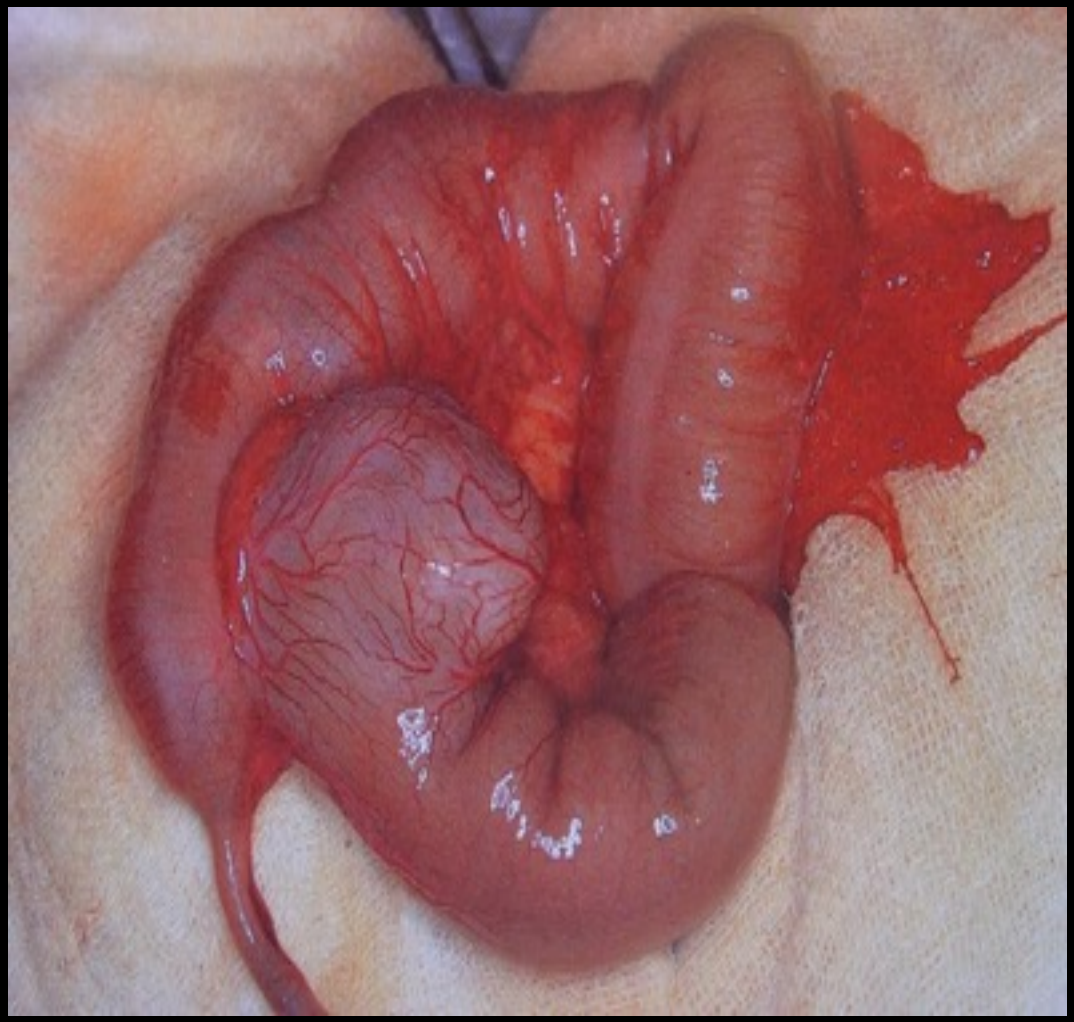

b)Karaciğer-safra yolu kökenli kitleler

Koledok kisti
İnfantil hemanjioendotelyoma
Hemanjiom
Hamartom
Fokal nodüler hiperplazi
Hepatik adenom, teratom
Basit KC kisti
Paraziter kistler
Hematom
Amip absesi

Hepatoblastom

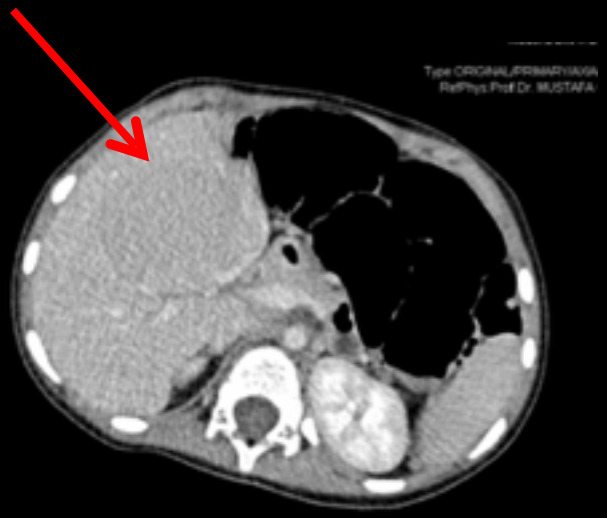

Karaciğerde hemanjioendotelyom

- Hepatomegali vardır
- Masif hepatomegali, kalp yetmezliği, Kassabach-Merritt sendromu ve kanama olabilir
- Süt çocuklarında HE sıktır
  (%90'ı 6 ayın altındadır)
- %45 deride hemanjiomlar vardır.

Karaciğer
sol lobta
kitle

Karaciğer
sol lobta
hemanjio-
endotelyoma

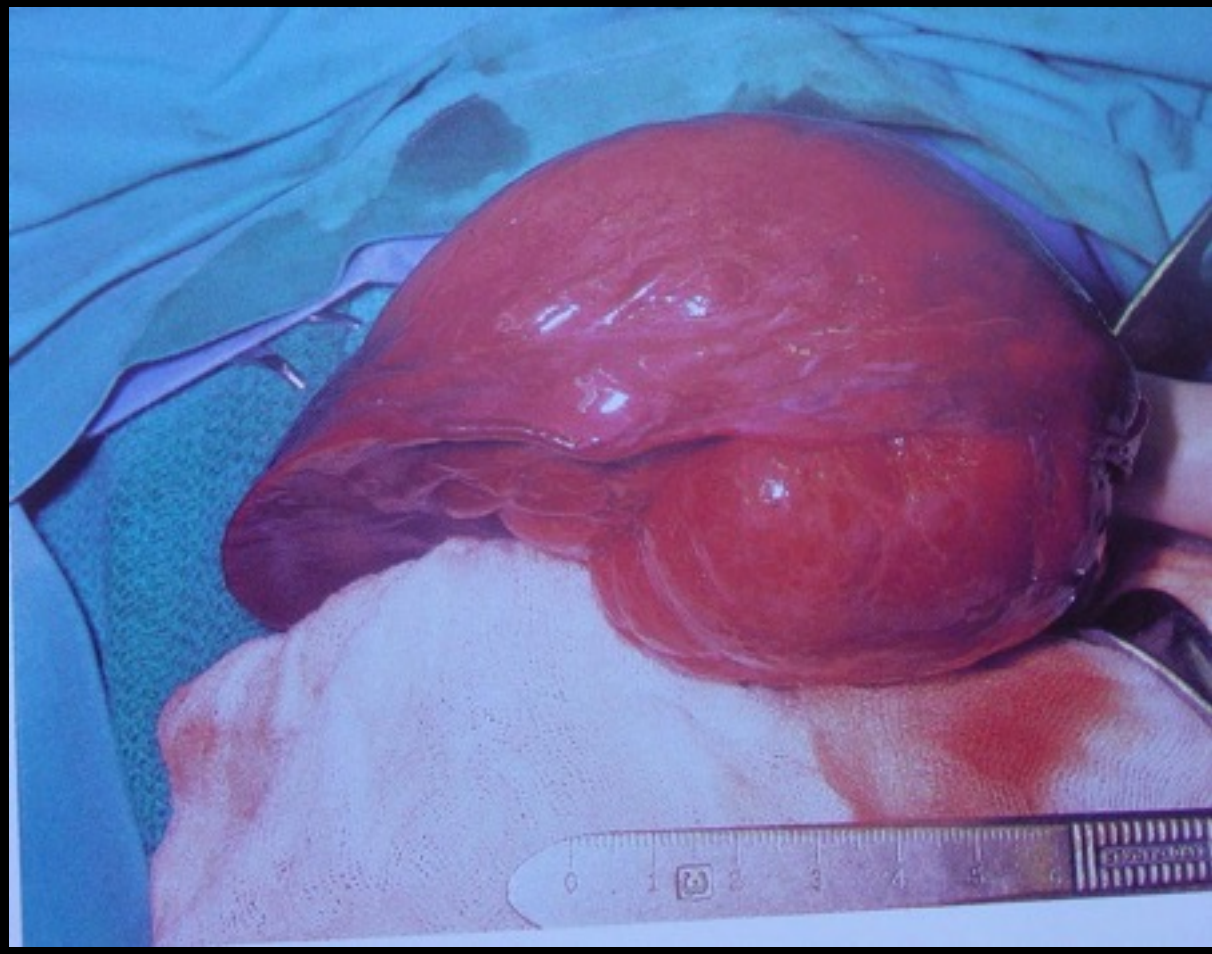

Kist hidatik

- Sağ üst kadran ağrısı: %78
- Karında kitle: %35

- Genelde sağ lobta

- Sıklıkla tek
- Karın USG ve akciğer grafisi çekilmelidir

- Serolojik olarak tanı konulur

7 yaşında kız, karında distansiyon

Karaciğer sağ lobta kist hidatik

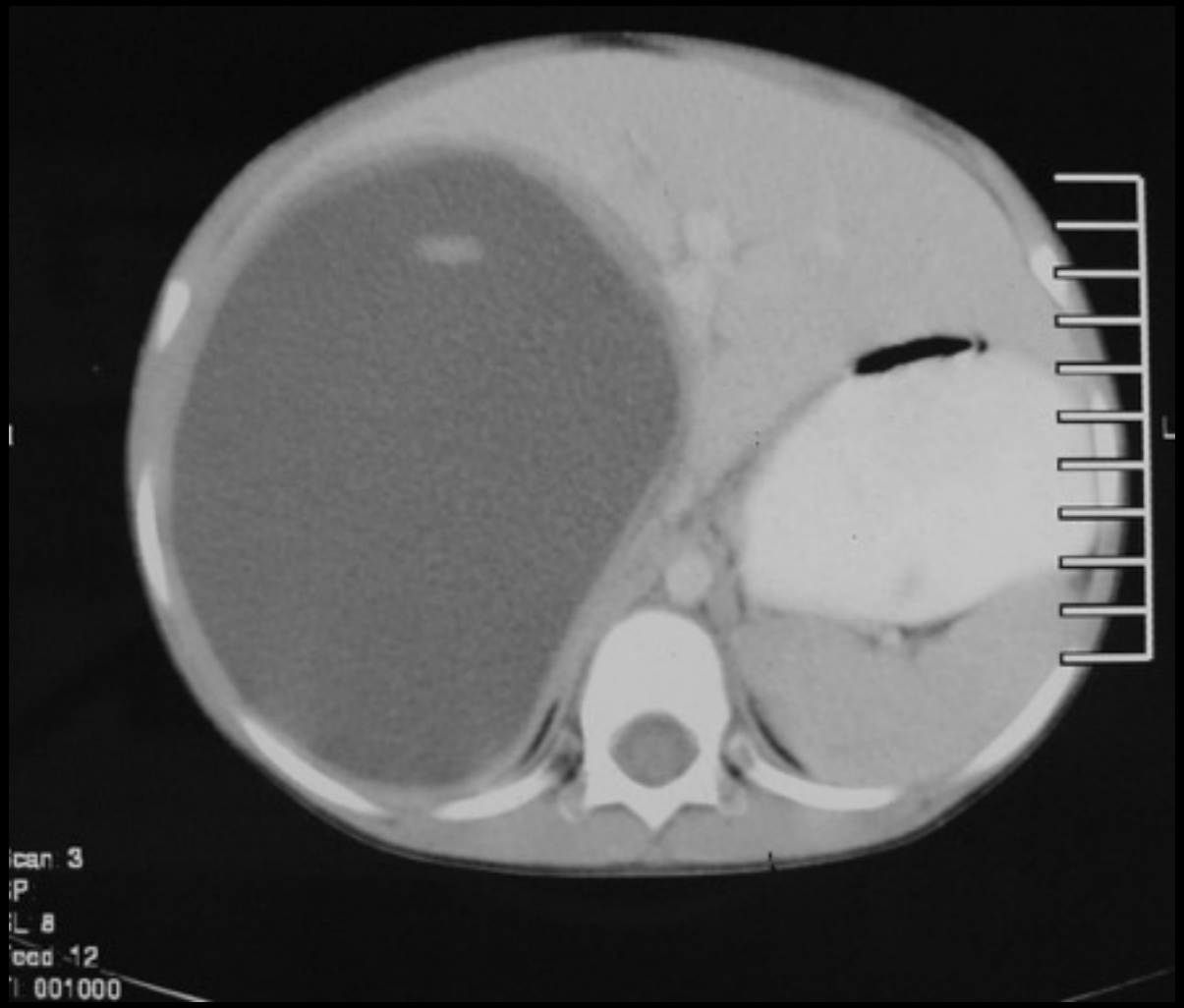

14 yaşında kız

karaciğer sağ lobta

kist hidatik

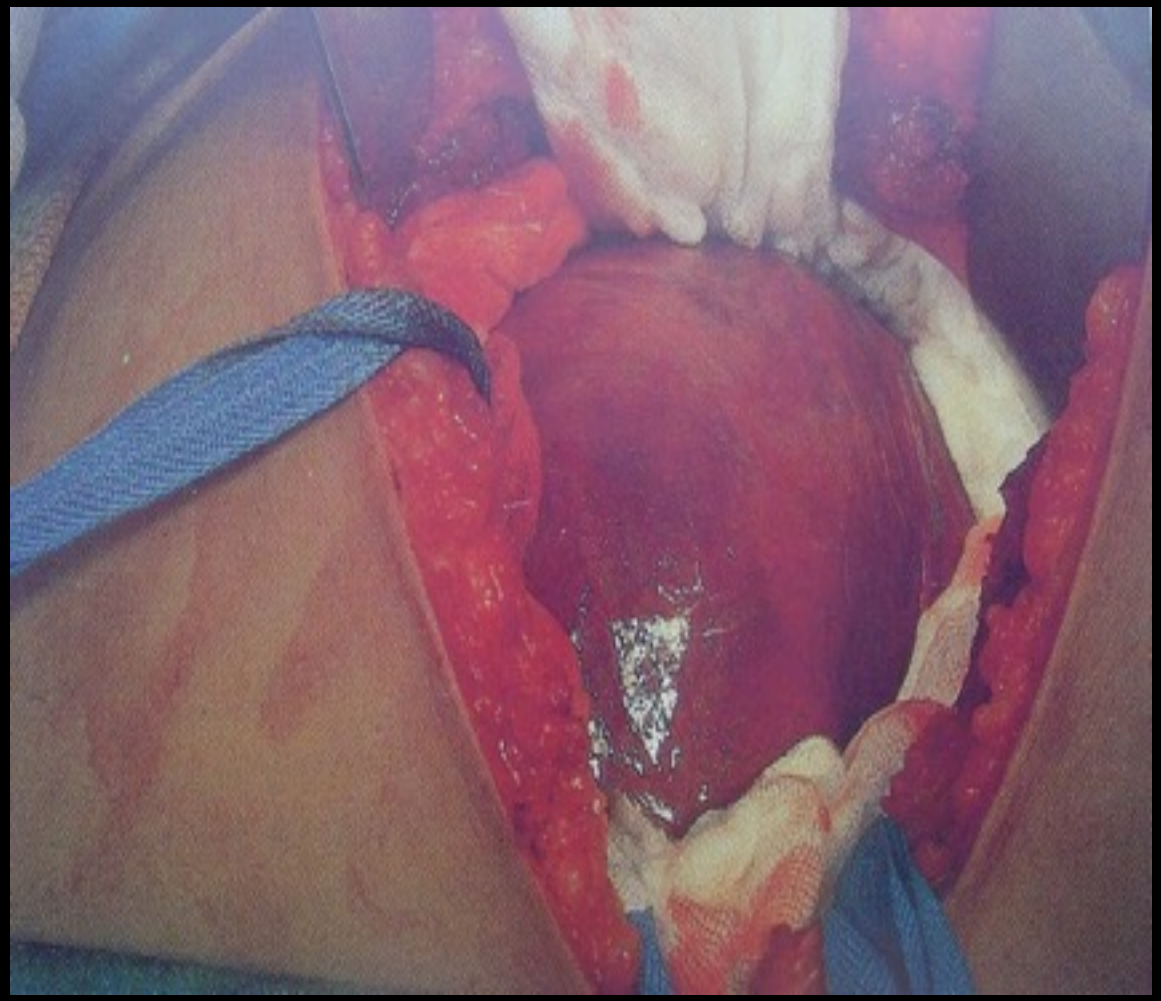

c)Üriner kitleler

Polikistik böbrek

Mültikistik böbrek

Hidronefroz

Basit böbrek kisti

Vezikal glob

Kistik nefroma

İnfantil Polikistik böbrek

- YD'da sağ üst kadranlarda kitle palpe edilir
- Biliyer ektazi, hepatik fibrozis, pulmoner hipoplazi, pnömotoraks eşlik edebilir
- Ot. resesif geçişli ve iki taraflıdır
- Kollektör tüplerin kistik dilatasyonudur
- Tanıda USG'den daha çok İVP yararlıdır

Mültikistik böbrek

- Tek taraflı kitle palpe edilir
- Sık infeksiyon ve hipertansiyona yol açabilir
- Üriner sistemde intrauterin obstrüksiyon vardır
- İVP'de böbrek görüntülenemez

YD’da sol
üst kadranda
palpabl kitle;

“Mültikistik
sol böbrek”

Hidronefroz

- Palpasyonda üst kadranlarda kitle palpe edilebilir
- Kronik üriner infeksiyonlar, reflü, üreteropelvik darlık neden olabilir
- USG ve İVP tanıda değerlidir

Dilate olmuş ve

işlevini yitirmiş

hidronefrotik

böbrek

BT:
Hidronefroz
“üreteropelvik
darlık”

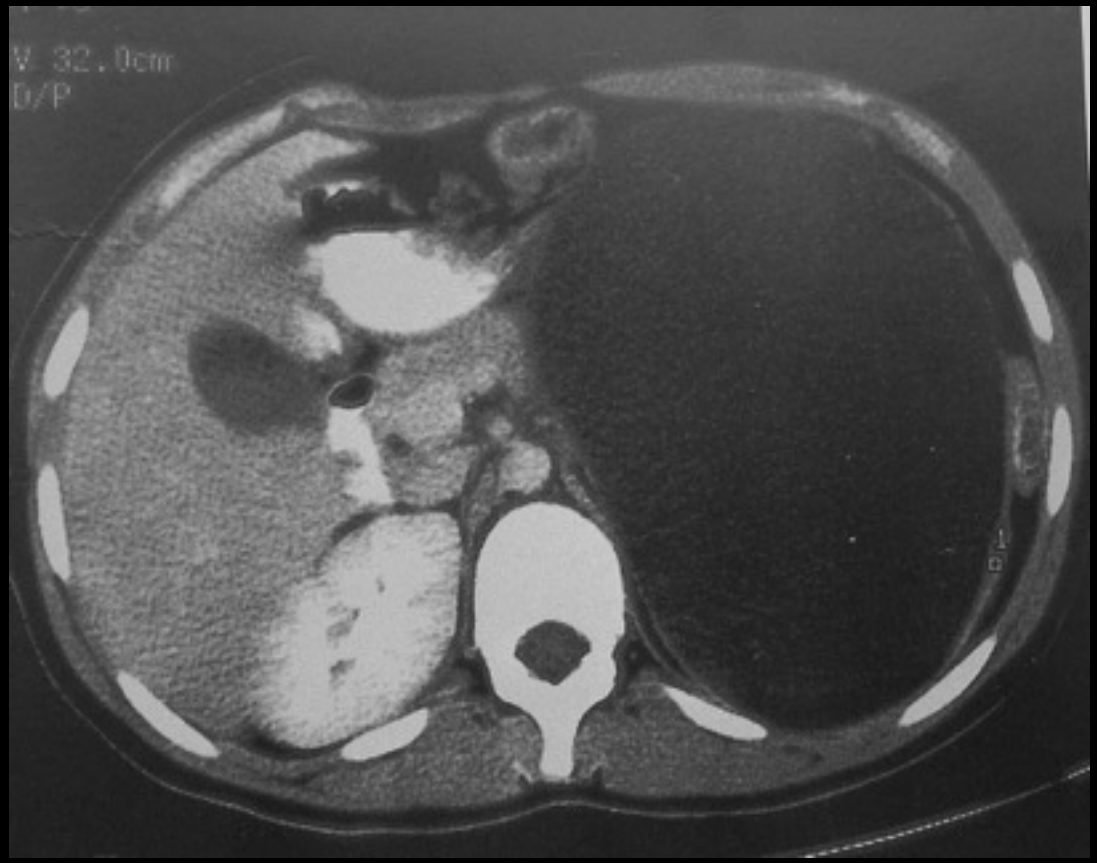

Hidronefrotik böbrek

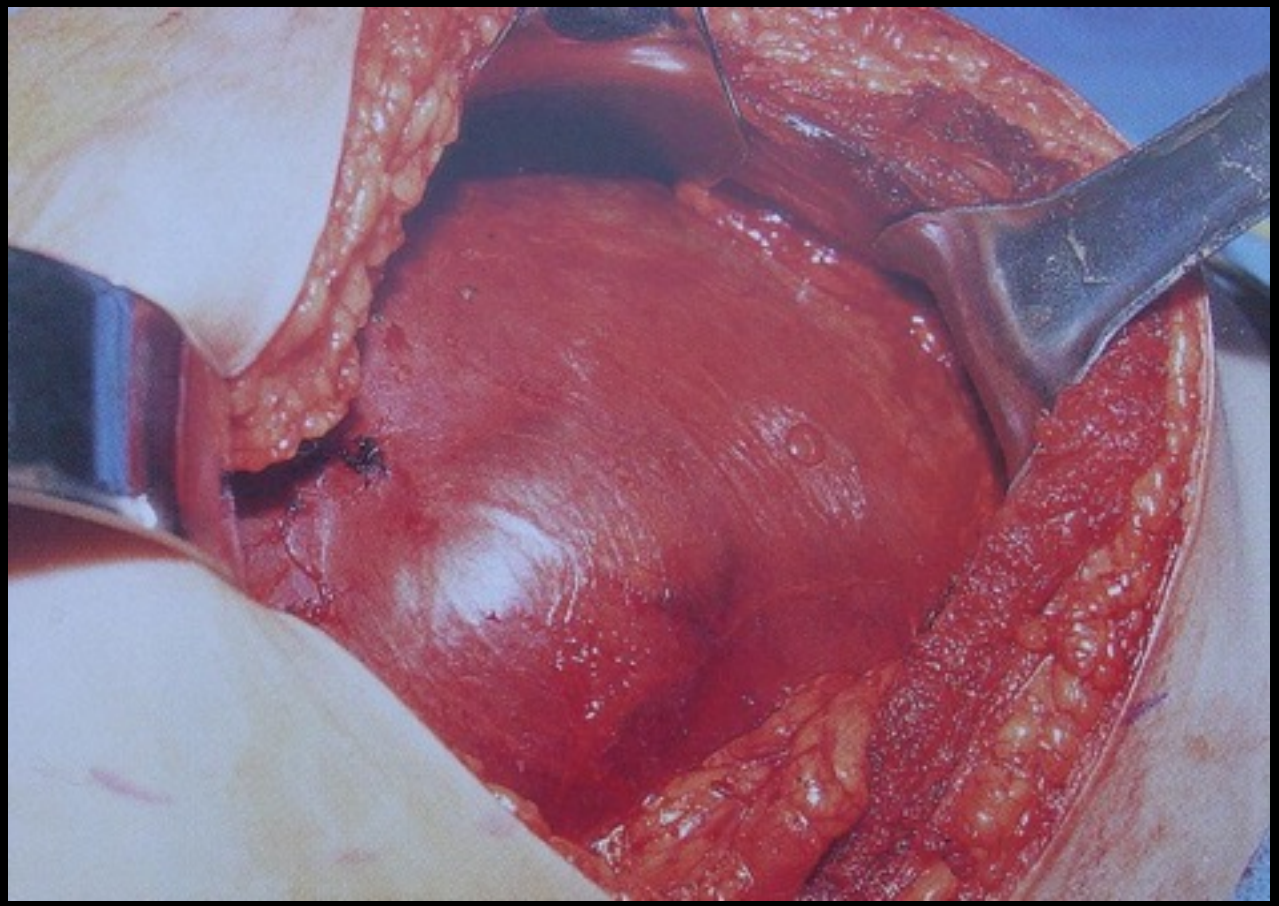

Kistik nefroma

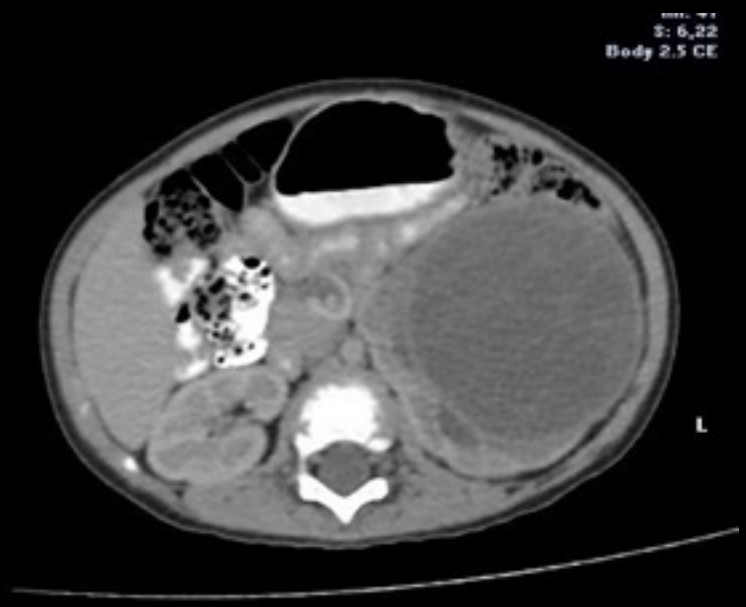

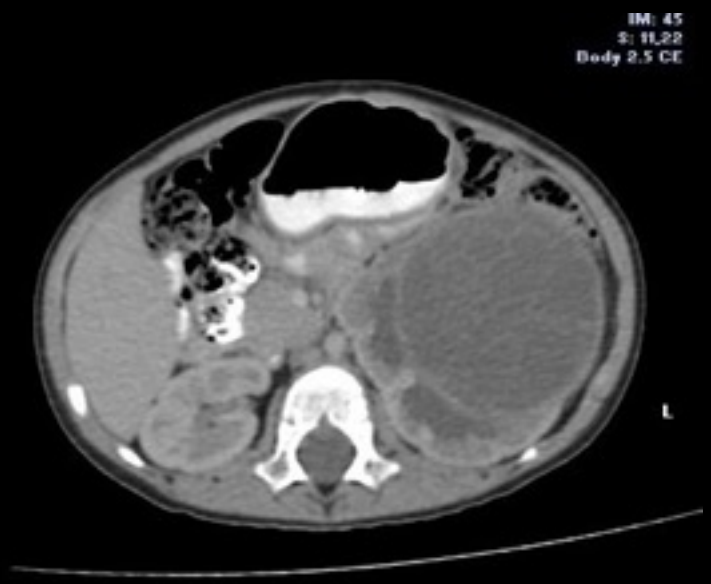

ç)Over-uterus-vajen kitleleri

Over kistleri

Teratom

Paraovaryan kistler

Seröz ve müsinöz kistadenomlar

Granüloza hücreli tümörler

Diğer tümörler

Uterus anomalileri, hematokolpos

Vajinal atrezi

Over kitleleri

1)Over kistleri: %35
2)Teratomlar: %30
3)Epitelyal tümörler:%10-20
(seröz ve müsinöz kistadenomlar)
4)Disgerminom: %10-15
5)Granüloza hücreli tümörler: %5
6)Diğerleri

Over kistleri

a)Folliküler kist:

Büyük çocuklarda progresif karın şişliği, sık idrar yapma, kabızlık

2 cm.den büyüktür. Genelde tek taraflı, tek gözlüdür

Spontan gerileyebilir; 5 cm altında ise izlem

Torsiyon ! (5 cm üzerinde)

b)Korpus luteum kisti:

- Pelvik ağrı ve mens düzensizliği yapar
- Menarştan sonra ortaya çıkarlar.
- İki taraflıdır
- Spontan regrese olurlar
- Rüptür ve kanama olabilir
- Hormonaktif ise cerrahi

Süt çocuğunda küçülmeyen kistler

veya

sonraki yaşlardaki büyük kistler

teratom ve torsiyon riski nedeniyle

çıkarılmalıdır!

Sağ alt kadran yerleşimli kitle

Basit
over kisti

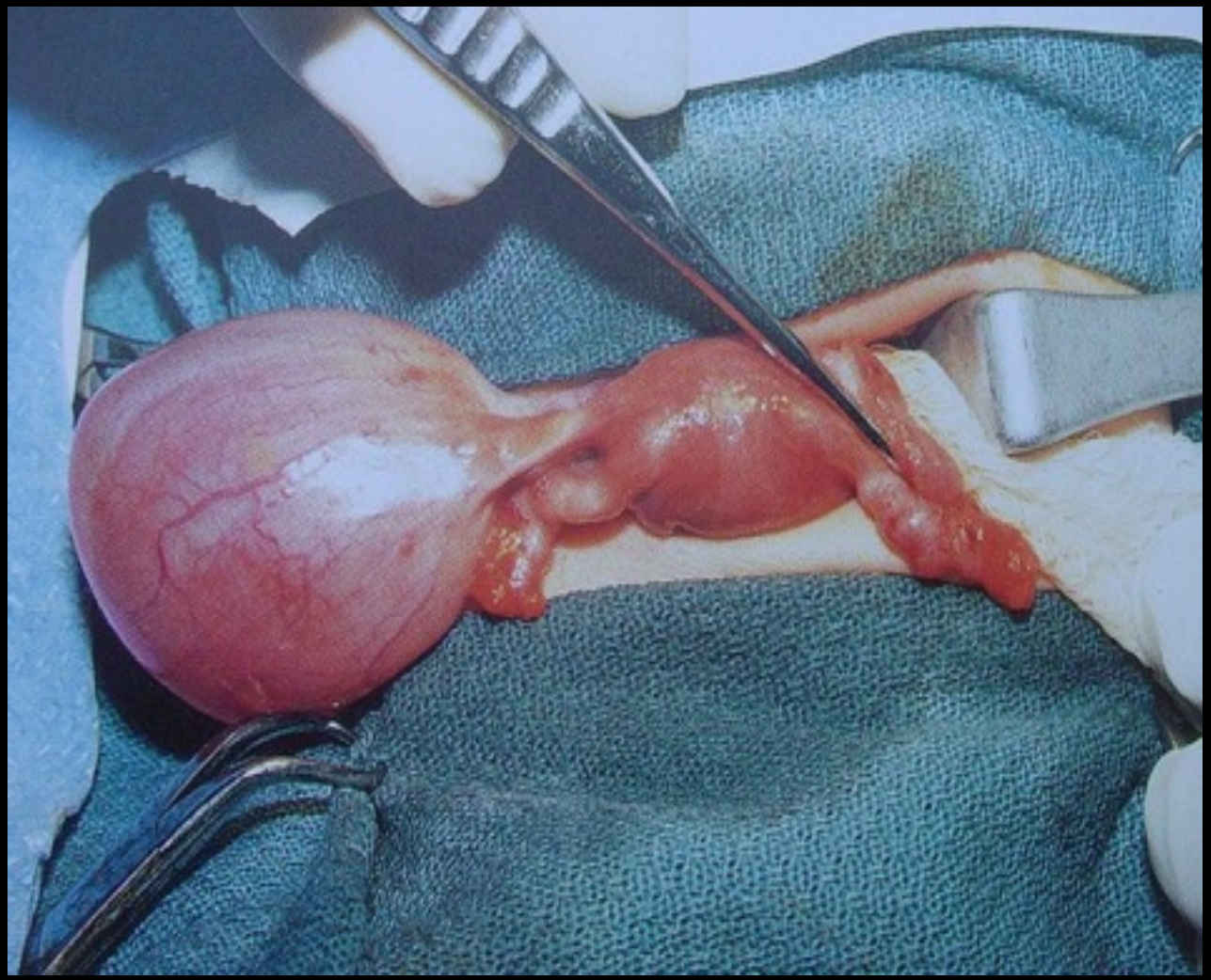

Beniyn over teratomu

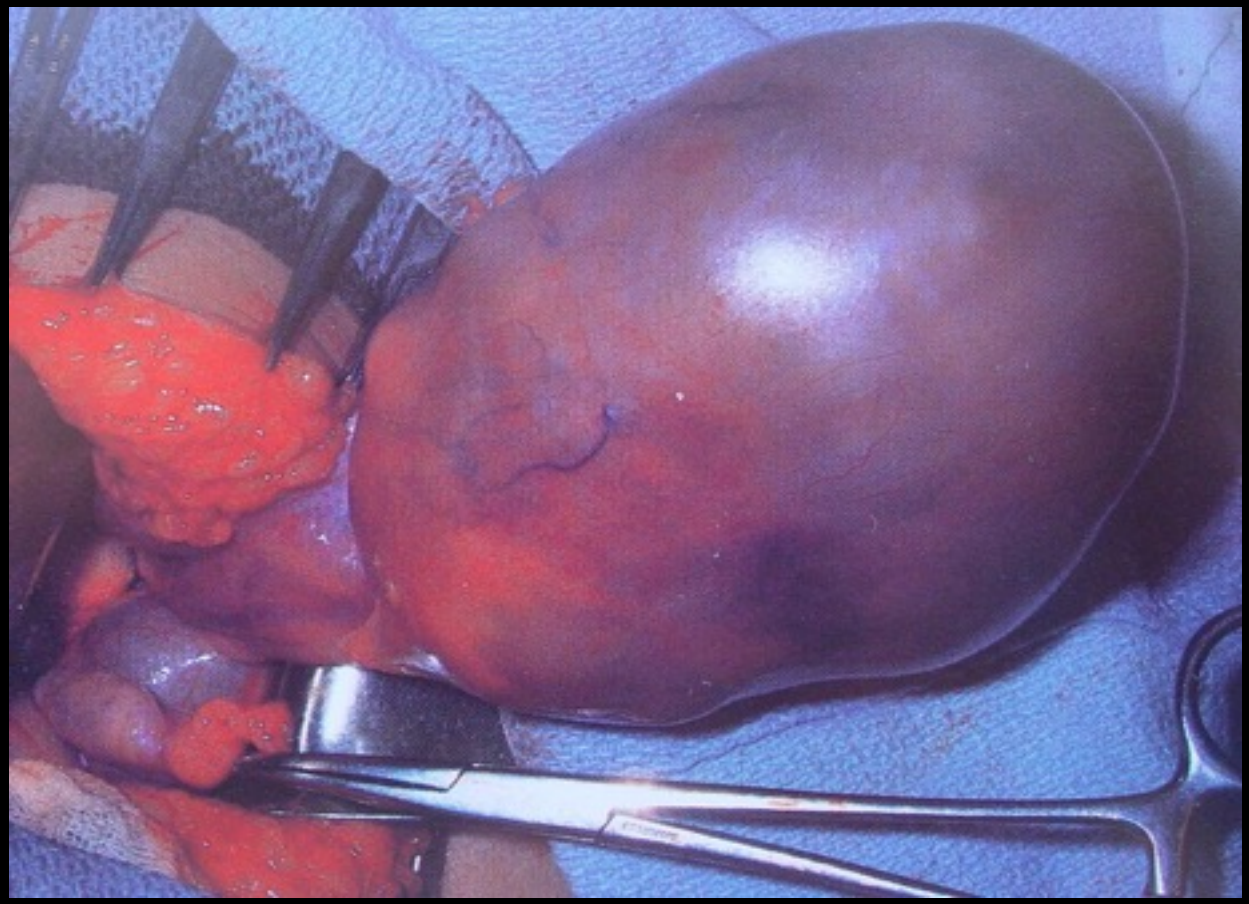

15 y kız;
Over
torsiyonu

“Beniyn over
teratomu”

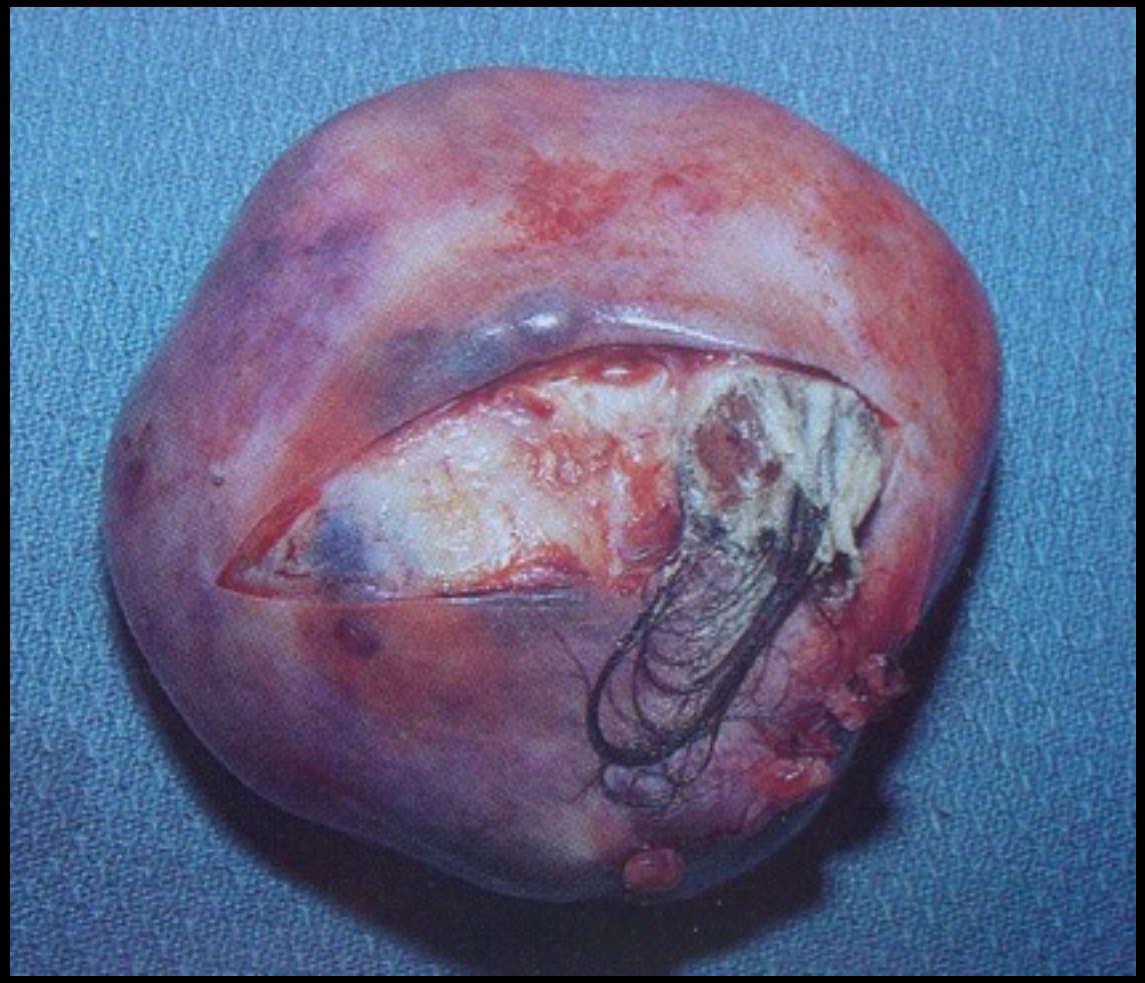

12 y kız;
solt alt kadranda
kitle ve asit;
“maliyn over
teratomu”

Overde teratom

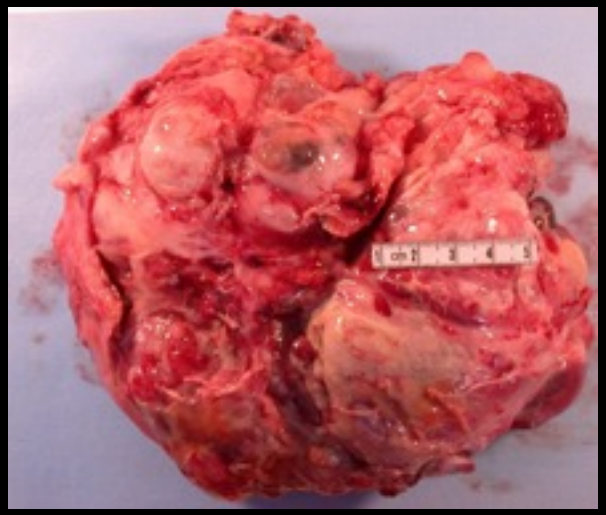

Maliyn granüloza hücreli tümör”

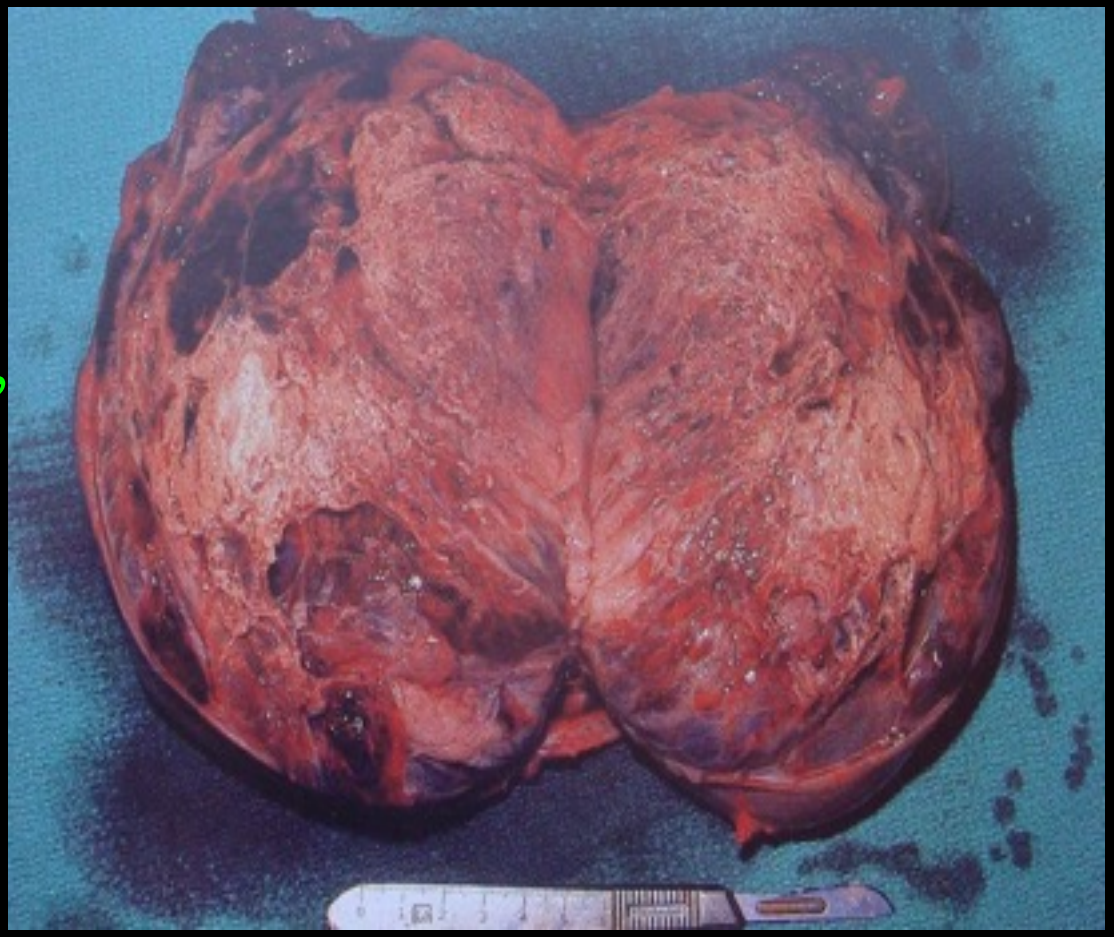

4 y kız olgu;

erken puberte

USG: Sol alt kadranda solid, kistik kitle

Östrojen: Yüksek

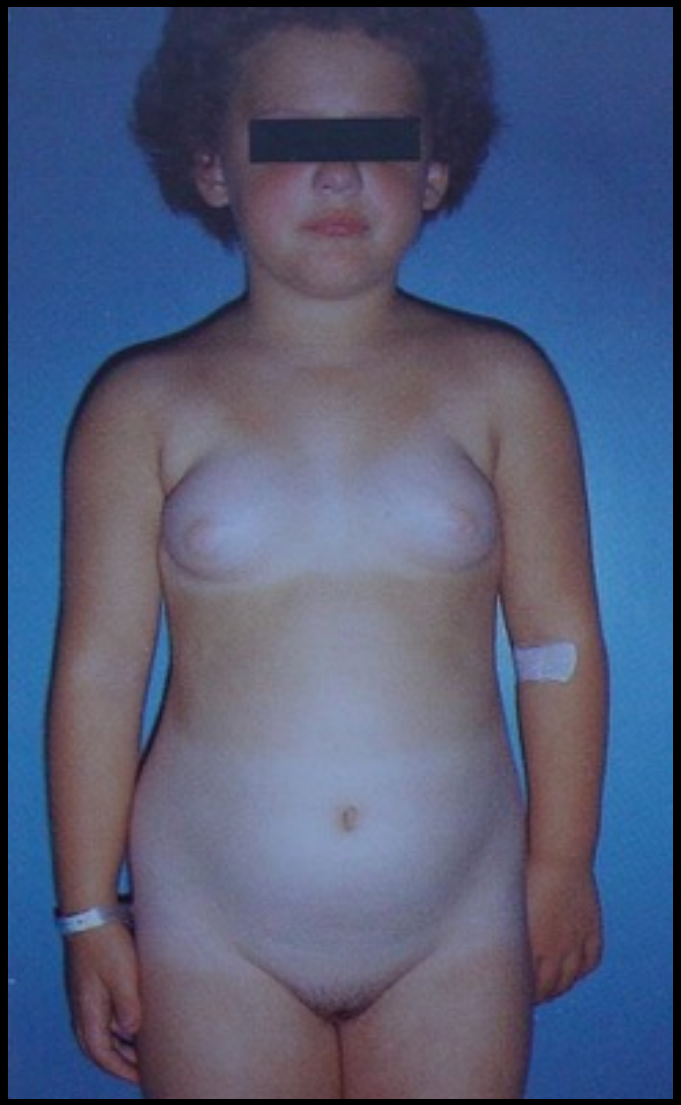

Karın ağrısı

karında kitle

veya

erken puberte

☞kız çocuğu ise

☞over patolojisi !

YD, karında büyük kitle “vajinal atrezi”