İmmün Lenfoproliferatif Hastalıklar

Dr Neslihan Edeer Karaca

Lenfoproliferasyon

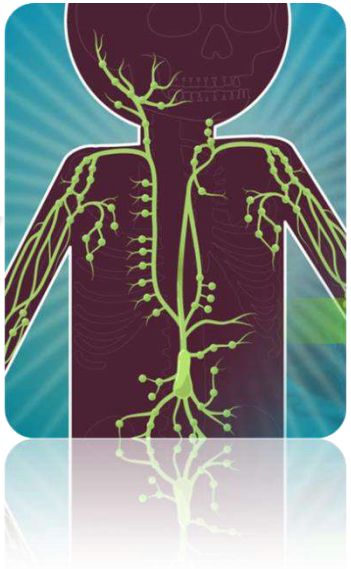

- Lenfoid dokunun kontrolsüz hiperplazisi
  - Reaktif poliklonal hiperplazi (immünolojik bozukluk)
  - Gerçek monoklonal (malign) hastalık
- Primer immün yetmezliklerde enfeksiyonlar yanısıra malignite gelişimini yatkınlık vardır
  - Özellikle lenfoma

Ebstein-Barr Virus

- PİY' de lenfoproliferasyonun en sık nedeni
- ɣ herpes virus
- B hücrede latent enfeksiyon yapabilme özelliği

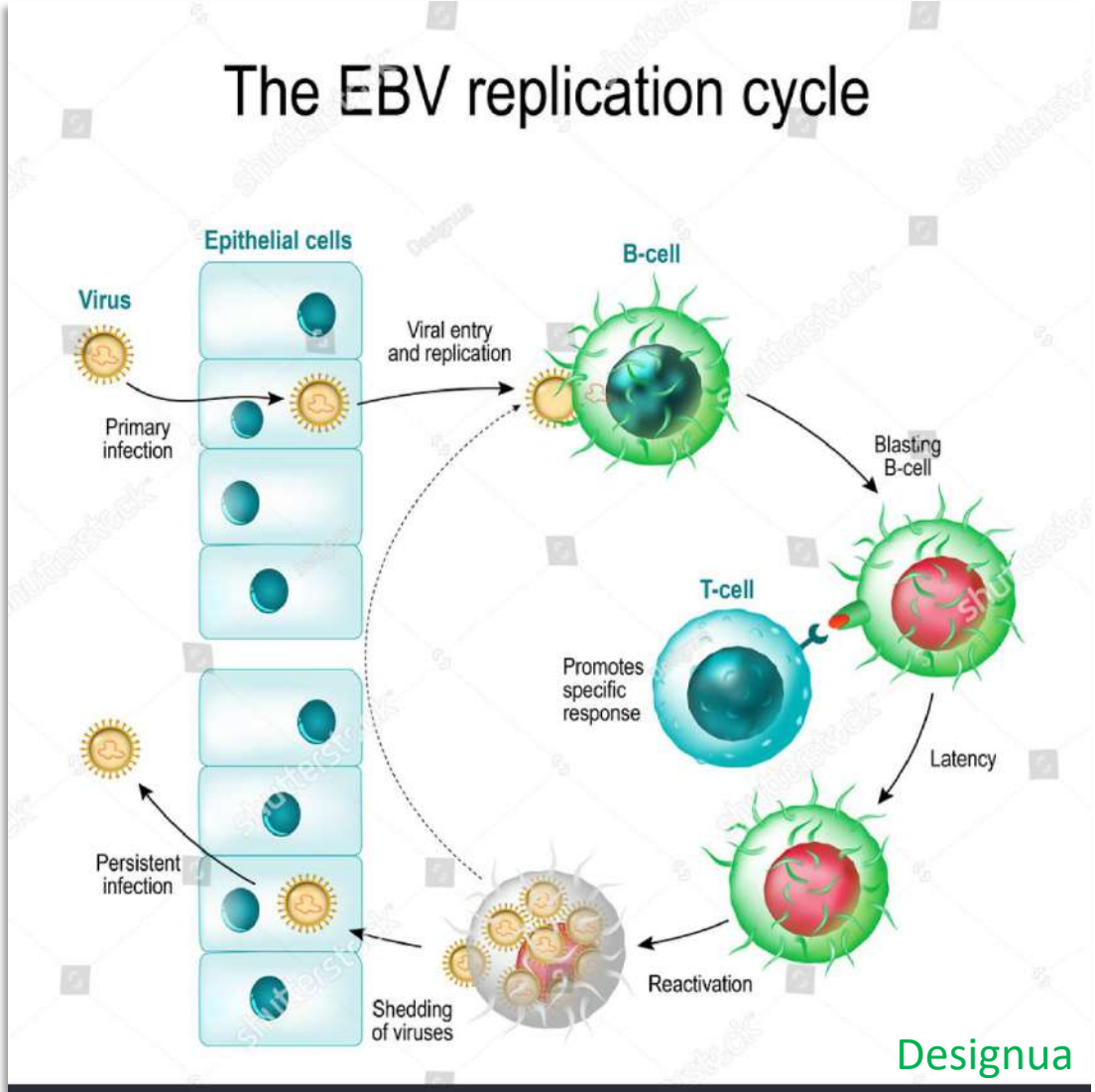

Entry to the cell, latency and reactivation

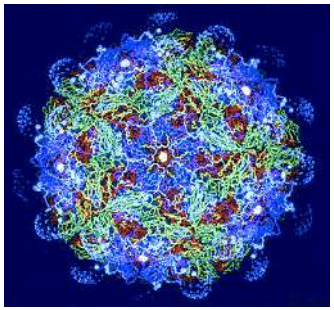

Epstein-Barr virus infection cycle.

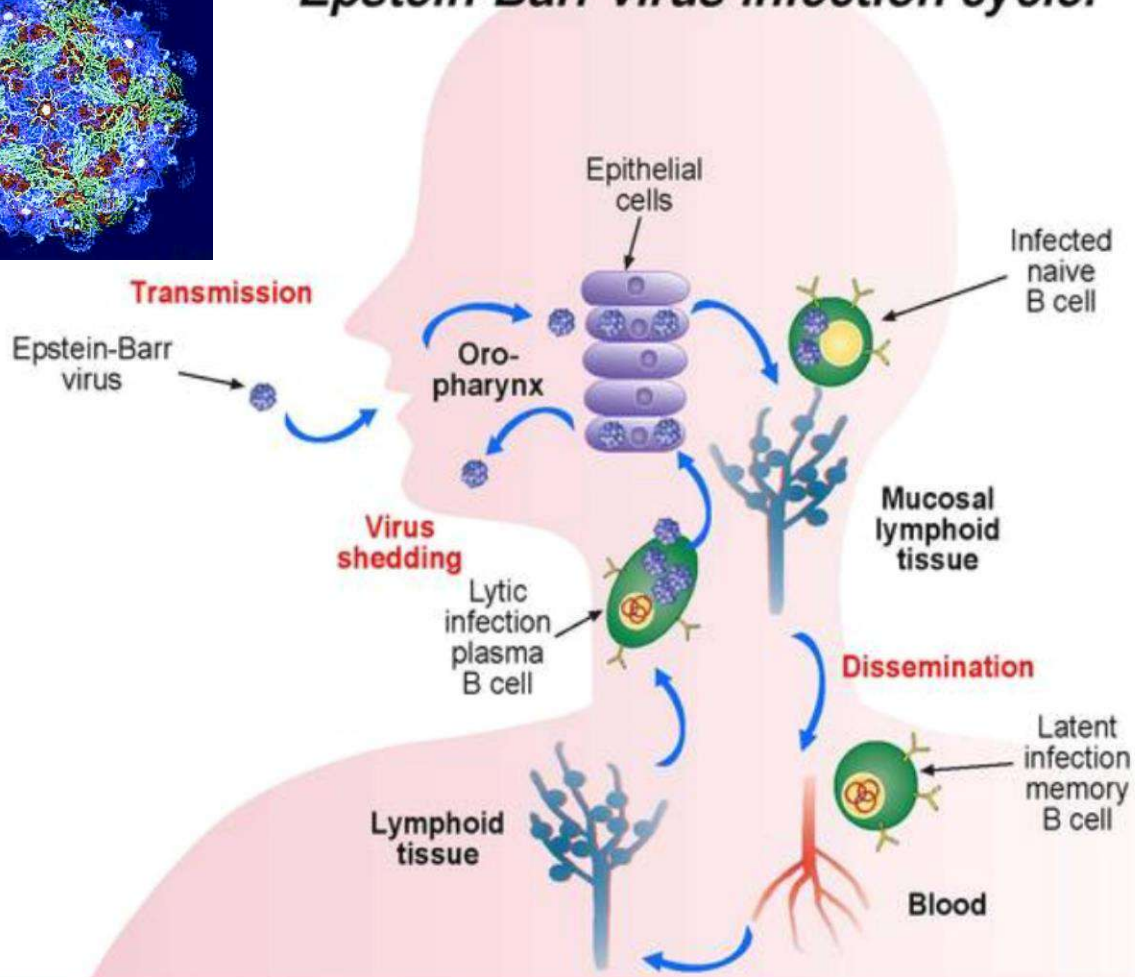

Human herpesvirus-4 or Epstein-Barr virus (EBV) is transmitted between humans by contact with saliva. The main target cells are B cells that express CD21 which serves as a primary entry receptor as well as HLA class II molecules that serve as a co-receptor. The virus can also infect epithelial cells and may initially replicate in the oro-pharynx before infection of B cells. Naive B cells become infected in the mucosal lymphoid tissues, particularly the tonsils and establish pools of latently infected memory B cells that recirculate to other lymphoid tissues. Periodic reactivation of latently infected memory B cells are thought to facilitate infection of epithelial cells in the oro-pharynx that permits shedding of virus into saliva necessary for transmission to new hosts. Latently infected memory B cells are long-lived and due to low levels of expression of viral proteins they escape detection by CD8+ cytotoxic T cells. Therefore persistence of EBV in the body is lifelong.

immunopaedia.org

X ‘ e bağlı lenfoproliferatif sendrom

- Primer T ve NK hücre anormalliğine bağlı Ebstein-Barr virüsüne artmış duyarlılık, disgamaglobulinemi ve lenfoma ile karakterize
- İlk tanımlanma: 1975, Purtilo, Duncan’s disease
- İnsidans: 3 /1 000 000
- Irk ve etnik grup ayrımı gözetmez
- EBV enfeksiyonu → B ve T hücre proliferasyonu
- Gen: X kromozomunun uzun kolunda Xq25 bölgesinde SH2D1A
- Kodladığı sitoplazmik sinyal iletim proteini: SAP
  - signaling lymphocytic activation molecule –SLAM-associated protein

SAP fonksiyonları

-the signaling lymphocyte activation molecule (SLAM)-associated protein (SAP)

-T , NK , ve iNKT hücrelerde ekspresyon

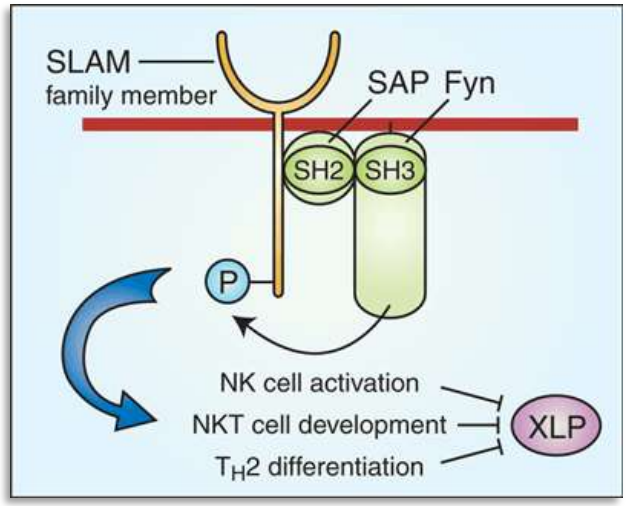

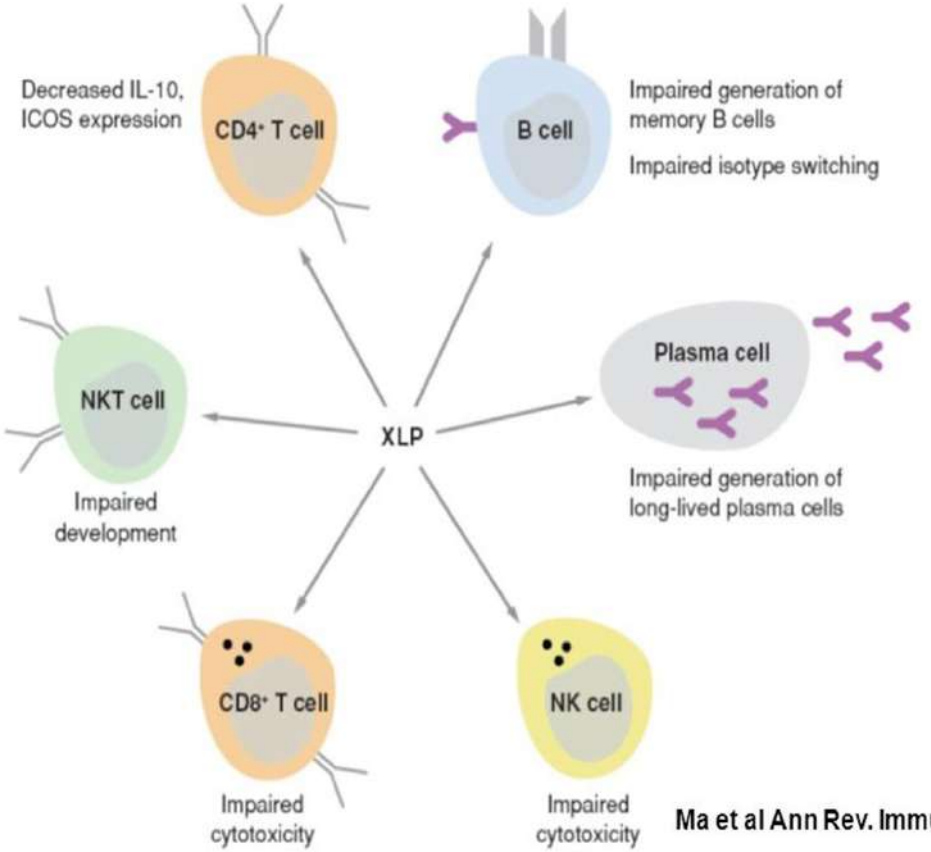

Ma et al Ann Rev. Immunol

X ‘ e bağlı lenfoproliferatif sendrom

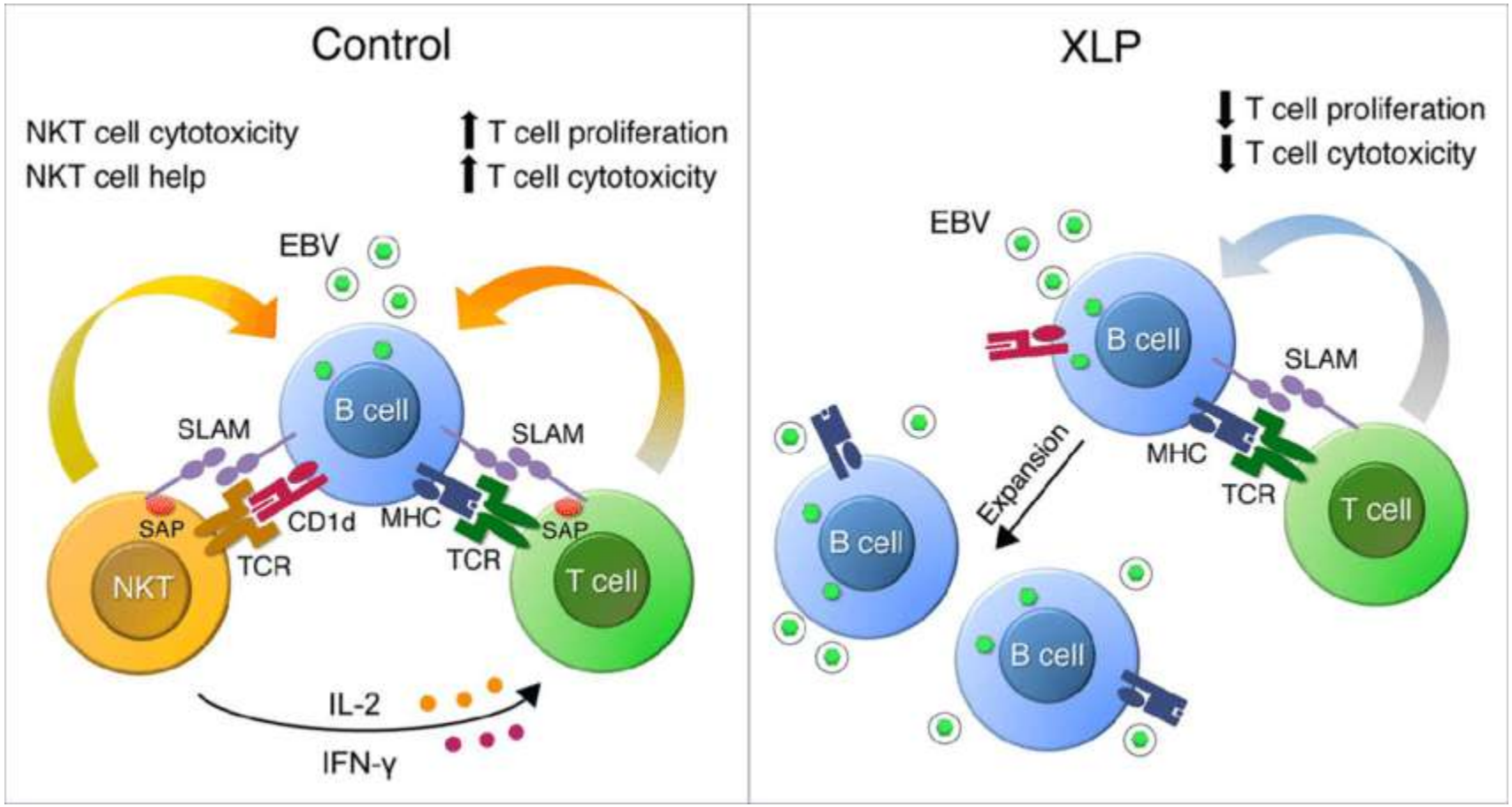

OncoImmunology 2014

X' e Bağlı Lenfoproliferatif Hastalık (XLP)

- Semptom yaşı: 2-5 yaş
- **Fulminan enfeksiyoz mononükleoz**
- **Malign lenfoma** % 30 (Çoğunlukla ekstranodal, %90'ı B hücre kökenli)
- **Disgamaglobulinemi** %30
- Lenfositik vaskülit-otoimmünite
- Pulmoner lenfoid granülomatozis, bronşektazi
- Kolit
- Psöriazis
- Sitopeni (aplastik anemi, kemik iliği yetmezliği)

XLP'de profilaktik ve terapötik yaklaşımlar

- Etkilenen hastalarda fenotipe göre tedavi planı değişir
- Fulminant mononükleoz esnasında **asiklovir, IFN-alfa ve gamma ve IVIG** tedavisi kullanılabilir ancak etkinlikleri kanıtlanamamıştır
- Etoposid kullanımı kısa süreli remisyon sağlayabilir ve transplantasyon öncesi hastanın klinik tablosunun düzelmesine katkıda bulunur,
  - Etoposid aktive makrofajlar üzerine sitotoksik etki gösterir
- Reaktif T lenfositleri suprese eden rejim ise siklosporin ve glukokortikoid rekombinasyonudur
- XLP'li erkekler ciddi bakteriyel ve viral infeksiyonlardan korunmak için **düzenli IVIG infüzyonu** yaptırmalıdır
- Sitopeniler ve lenfoma klasik medikal yöntemlerle tedavi edilmeye çalışılmalıdır
- Tek tedavi yöntemi **allojenik kök hücre naklidir**, diğer tüm tedavilerin amacı nakil, için zaman kazanmaktır

Olgu 1

9 aylık ♂

YAKINMA

- Boyunda şişlik
  - 4 aydır
- Nefes almada güçlük

ÖYKÜ

- 4/12: Boyunda şişlik
  - Tepecik DH
    - USG + biopsi (İİAB) : benign
    - *Amoksisilin-klavulonat* tedavisi ile düzelme
- 6/12: Boyunda şişlik + nefes almada güçlük
  - Adenoid vejetasyon ?
  - KBB sevk

Öz-Soygeçmiş

- ✓ Miad, NspVD, 3750 gr
- ✓ Motor mental gelişim basamakları ayına uygun
- ✓ Sağlık Bakanlığı aşıları tam
- ✓ Anne baba arasında akrabalık yok
- ✓ 5 yaşında ♂ kardeş sağlıklı
- ✓ Babaannede hipertansiyon (+)

Fizik Muayene

- ✓ Ağırlık 10.3 kg (50 p), boy 75 cm (50 p)
- ✓ KN: 106/dk, SS: 24 /dk, KB: 90/60 mmHg
- ✓ Sağ submandibuler 4x2 cm, sağ posterior servikal 1x1 cm, sol submandibuler 2x3 cm, submental 1x1 cm düzgün sınırlı, ağrısız, mobil LAP
- ✓ Karaciğer midklavikuler hatta 3 cm, dalak 6 cm palpabl
- ✓ Diğer sistem bakıları olağan.

Lenfadenopatİ Ayırıcı Tanısı

1. Enfeksİyonlar

- ✓ Akut bakteriyel adenit
- ✓ Tüberküloz, non-tübeküloz mikobakteri enfeksiyonları
- ✓ Brucellosis
- ✓ Salmonella enfeksiyonları
- ✓ Kedi tırmığı hastalığı
- ✓ Rubella
- ✓ EBV, CMV enfeksiyonu
- ✓ Toxoplasmosis
- ✓ Histoplasmosis

2. İmmünolojik veya konnektİf doku hastalıkları

- ✓ Juvenil idiopatik artrit
- ✓ Serum hastalığı
- ✓ SLE
- ✓ Kronik graft versus host hastalığı

3. MALİGNİTELER

- ✓ Primer
  - ✓ Hodgkin hastalığı
  - ✓ Non Hodgkin lenfoma
  - ✓ Histiositozlar
- ✓ Metastatik
  - ✓ Lösemi
  - ✓ Nöroblastom
  - ✓ Rhabdomyosarkom

Lenfadenopatİ Ayırıcı Tanısı

4. İmmünolojik bozukluklar

- Kronik granülomatöz hastalık
- HIV
- Hiper IgE sendromu
- X' e bağlı lenfoproliferatif hastalık
- Otoimmün lenfoproliferatif sendrom

5.METABOLİK BOZUKLUKLAR

- Lipid depo hastalığı
  - Gaucher
  - Niemann Pick hastalığı
- Sistinosis

6. DİĞER

- **Kawasaki sendromu**
- **İlaç kullanımı**
  - **Hidantoin, karbamazepin**
- **Sarkoidoz**

Why the Zebra?

"When you hear hoofbeats, think horses, not zebras."
This phrase is told to medical students throughout their training.

In medicine, the term "zebra" is used in reference to a rare disease or condition. Doctors are taught to assume that the simplest explanation is usually the best, so as not to go around diagnosing patients with all sorts of exotic illnesses that are highly unlikely. Common diseases are what doctors should expect to encounter.

Laboratuvar

- BKH: 43 300/mm3
- KKH: 4 620 000/mm3
- Hb: 9.1 g/dl
- Htc % 28.6
- MCV: 61.9 fl
- RDW: 20
- Trombosit: 322 000/mm3
- Periferik yayma
  - %64 lenfosit
  - %23 PNL
  - %12 monosit
  - %1-2 atipik hücre

- CRP: 2 mg/dl
- ESR: 40 mm/s
- Retikülosit: % 1.8
- AST: 33 IU/L
- ALT: 10 IU/L
- LDH: 200 IU/L
- Ürik asid: 3.9 mg/dl

Anti HIV 1+2 (-)

Anti HBs (+), HBsAg (-)

Rose Bengal (-)

EBV VCA IgM (-) , Anti EBNA (-)

Anti Rubella IgM (-) , IgG (-)

Anti CMV IgM (-), IgG (-)

ParvoVirüs B19 IgM (-) , IgG (-)

EBV VCA IgG/EA (-)

Kabakulak IgM/IgG (-)

Quantiferon (-)

Açlık mide suyu : ARB (-)

Toksoplazma serolojisi (-)

Görüntüleme

- PA Akciğer grafisi: Normal
- Batın USG: Ilımlı hepatomegali, belirgin splenomegali
- Boyun USG: Bilateral en büyükleri 32*16 mm korteksleri kalınlaşmış multipl patolojik lenf bezleri
- TÜM VÜCUT BT
  - ✓ Her iki hilusta 5 mm aşmayan birkaç adet lenf bezi
  - ✓ Her iki aksiller lojda da en büyükleri sağda 11x17 mm solid karakterde multipl lenf bezleri
  - ✓ Karaciğer ve dalak boyutu ılımlı artmıştır (KC:115, Dalak: 95 mm).
  - ✓ Retroperitoneal bölgede preaortik yerleşimli en büyükleri 5 mm aşmayan birkaç adet lenf nodu ve intraperitoneal yerleşimli en büyükleri orta hatta mezenter kökünde 12x7 mm olarak ölçülen multipl lenfadenopatiler

Kemik iliği incelemesi

Kemik iliği yayma incelemesi

- ✓ Sellüler, heterojen görünümde, megakaryositler (+)
- ✓ %54 myeloid, %1 monosit, %24 lenfoid, %13 eritroid, %8 atipik hücre +

Kemik iliği patolojik inceleme

- ✓ Normosellüler kemik iliği (%98)
- ✓ Kemik iliği biyopsi kesiti, aspirasyon yayma ve imprint preparatta iliğe ait hücre serileri yaşa uygun dağılım ve normal morfolojide bulunmuştur.

  Retiküler lif derecesi: I

Lenf nodu biyopsisi

- ✓ Lenfoid folliküllerde atrofik değişiklikler ve parakortikal alanda kapiller damar proliferasyonu yanısıra küçük ve orta boy lenfoid hücreler ile immunoblastlarda proliferasyon
- ✓ İmmunohistokimyasal incelemede CD20 ve PAX5 ile B lenfositler yoğunluklu olarak lenfoid folliküllerde bulunmakta olup, CD10 ile germinal merkez hücrelerinde, CD23 ile folliküllerde dendritik hücrelerde pozitif reaksiyon tespit edilmiştir
- ✓ Parakortikal mesafedeki lenfoid hücre populasyonu CD2, CD3, CD5 ve TİA-1 ile yoğun pozitif T lenfosit fenotipindedir
- ✓ Perforin, granzim B, CD4 veCD8 ile T lenfositlerde yalnızca seyrek pozitiflik izlenmiş; CD30, CD34, CD56, CD117, ALK-1 ve TdT ile yapılan taramada negatif sonuç elde edilmiştir
- ✓ EBER probu ile yapılan kromojenik in situ hibridizasyon incelemesinde EBV enfeksiyonu açısından negatif sonuç alınmıştır
- ✓ PCR ile yapılan klonalite analizinde T hücre reseptörü gen rearanjmanı açısından poliklonal sonuç alınmıştır

Foliküler hiperplazi ve plazmositozis (HE)

İMMÜNOLOJİK DEĞERLENDİRME

IgG: 2390 mg/dl

IgM: 210 mg/dl

IgA: 209 mg/dl

Direkt coombs (+)

Ppd: 6 * 6 mm

ANA: 1/100 granüler

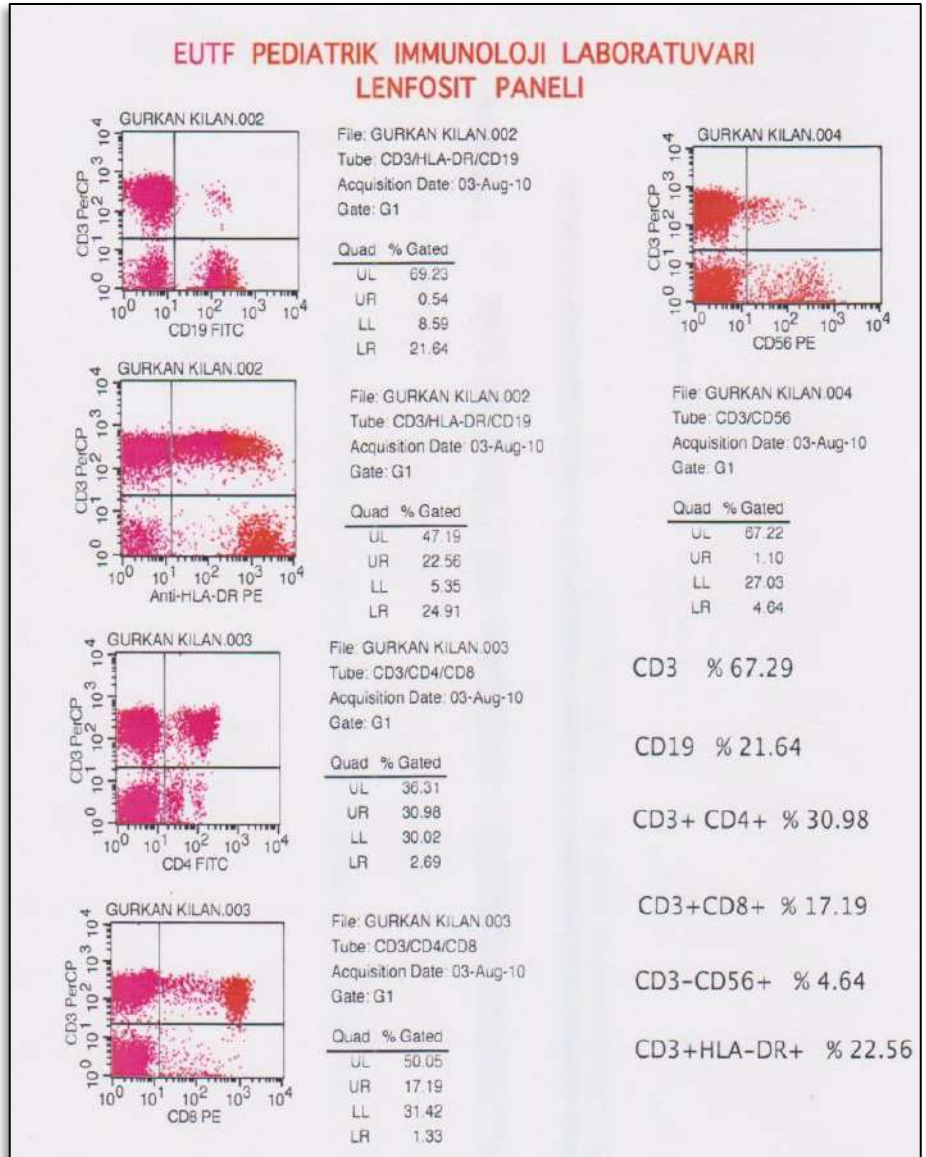

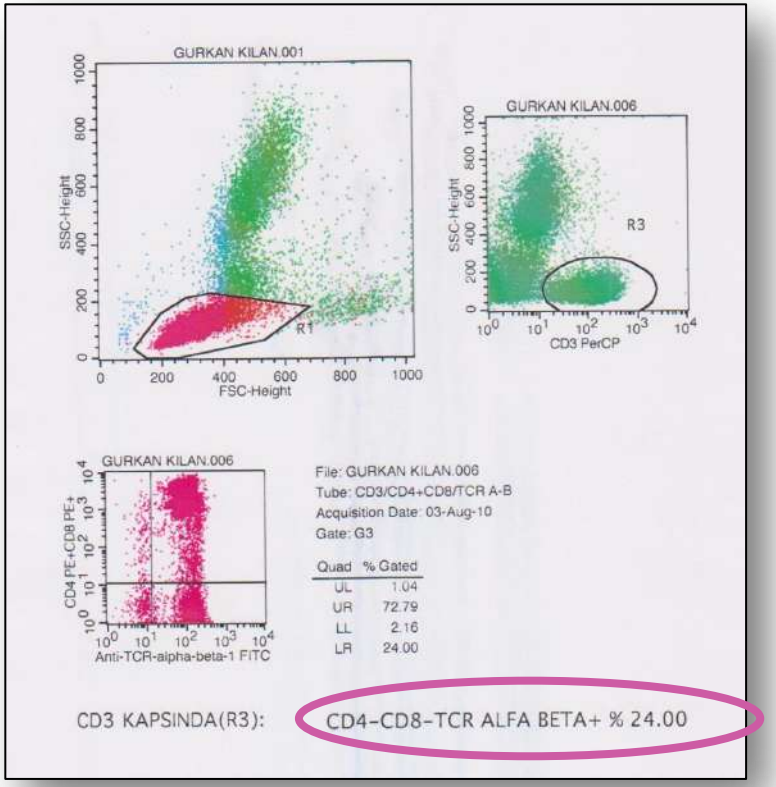

Pozitif Patolojik Bulgular

- ✓ Jeneralize lenfadenopati
- ✓ Hepatosplenomegali
- ✓ Lökositoz
- ✓ Hipergammaglobulinemi
- ✓ Otoantikor pozitifliği
- ✓ CD4-CD8-T hücre üzerinde artmış alfa-beta T hücre oranı
- ✓ Lenf nodu biopsi bulguları (parakortikal poliklonal T hücre artışı)

Otoimmün lenfoproliferatif sendrom

OTOİMMÜN LENFOPROLİFERATİF SENDROM (ALPS)

- 1967: *Canale ve Smith*
  - Malign lenfomayı taklit eden kronik LAP *(J Pediatr; 1967)*
- 1990: *Genetik mutasyon*
  - Fare- Apoptosisden sorumlu Fas antijeninde mutasyon *(Nature; 1992)*
  - İnsan- Otoimmün lenfoproliferatif sendromda apoptosisi bozan fas gen mutasyonları *(Cell; 1995)*

Canale-Smith sendromu adıyla da bilinir.

- Malign olmayan lenfadenopati
- Hepatosplenomegali
- Otoimmün bulgular ile karakterize bir hastalıktır
- Programlı hücre ölümü apoptosis defekti lenfosit akümülasyonu, lenfoproliferasyon , otoimmün fenomenler ve artmış malignite riskinden sorumludur

Otoimmün Lenfoproliferatif Sendrom (ALPS)

- ALPS lenfosit apoptozundaki bozukluğa bağlı immün disregülasyon sendromu
- Apoptozis immün sistemin dengesi için çok önemli
  - Patojenle temas sonrası lenfosit topluluğundaki büyük artıştan sonra lenfosit sayısında sadece az miktarda ***hafıza hücresi*** kalacak şekilde azalma görülmekte
  - Apoptozis ile timus ve kemik iliğinde self reaktif T ve B lenfositler ortadan kaldırılarak immünolojik tolerans gelişimine katkıda bulunulmakta
- Lenfadenopati, karaciğer ve dalak büyüklüğü, otoimmün sitopeniler ve artmış lenfoma riski

- Lenfositlerin hücre yüzey reseptörü Fas (CD95)'ın ligandı olan FasL ile etkileşmesiyle indüklenen ve lenfosit apoptozisini sağlayan genlerdeki kalıtsal mutasyonlar sonucu hücresel ölümdeki (apoptozis) bozukluktan kaynaklanan bir hastalıktır
- Bunun sonucu olarak lenfoid kitlede artış ve dolaşımda otoreaktif hücreler bulunur

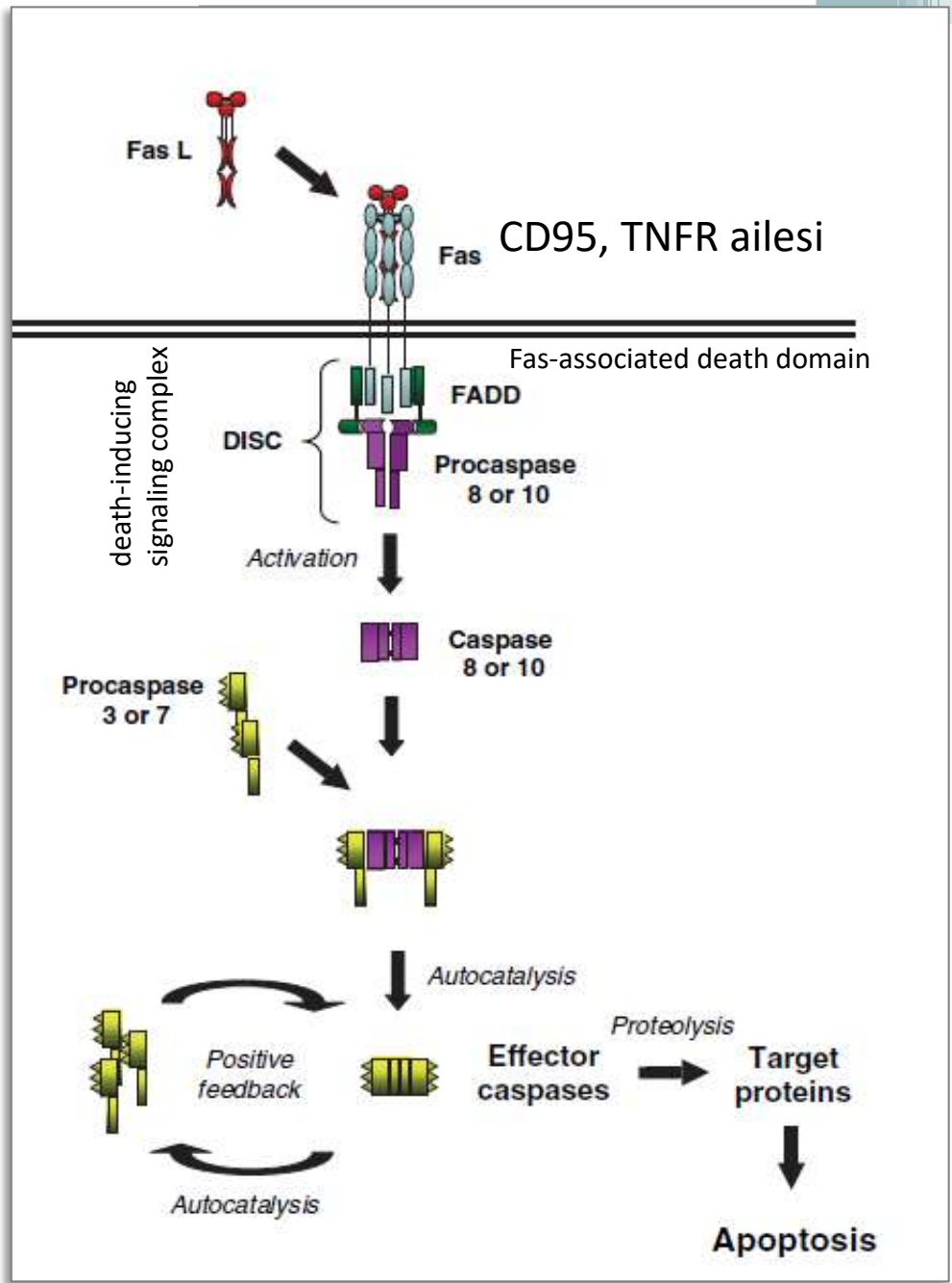

ALPS- Epidemiyoloji

- Farklı etnik gruplarda
- ♀, ♂
- İnsidans, prevalans ?
  - Değişken fenotip
  - Belirgin lenfadenopatisi ve splenomegalisi olan hastalar olabildiği gibi, otoantikor varlığı ile ilgili hemolitik anemi, trombositopeni ve nötropeni vakaları da olabilmektedir
  - Diğer hematolojik veya immün bozukluklarla overlap
  - Klinik izlem esnasında otoimmünite, hemen hemen tüm hastalarda değişik şekillerde ortaya çıkar

Otoimmün Lenfoproliferatif Sendrom

Klinik Bulgular

- Lenfoproliferasyon
  - Yaşla beraber regresyon
- Splenomegali
- Otoimmünite (%70)
- Semptom yaşı: 24 ay *(median)*
- Tanı yaşı: 2 yaş (2 ay-15 yaş)
- Hepatomegali (%50)
- Artmış malignite gelişme riski (%9)
  - NHL riski 14 kat,
  - Hodgkin lenfoma riski 51 kat ↑

    Straus et al , 2001
  - Karaciğer karsinomu, basal hücreli CA, multipl tiroid ve meme adenomu

Otoimmün Lenfoproliferatif Sendrom (ALPS)

- Lenfadenopatinin boyutları da çok büyüktür.
- Lenfadenopati çoğunlukla servikal ve aksiller bölgede ortaya çıksa da herhangi bir anatomik lokalizasyonda da bulunabilir
- ✓ ALPS'de kilo kaybı, ateş, ve gece terlemesi gibi sistemik belirtiler genelde görülmez
- Boyutlarına bakmaksızın tüm hastalarda lenfadenopati, 2 veya daha fazla yıl devam eder
  - Genellikle adölesan döneme kadar lenfadenopati boyutlarında artış görülürken, sonrasında küçülme olmaktadır.

Sneller et al,

ALPS ilişkili otoimmünite

- **Kan hücrelerine karşı otoimmünite**
  - Hemolitik anemi
  - ITP

- Şiddetli hemoliz atakları
- Çok düşük trombosit değerleri
- Kemik iliğinde myeloid seri normal olan ve splenektomi yapılan hastalarda nötropeni

- **Daha nadir görülen otoimmün olaylar**
  - Glomerülonefrit
  - Guillain- Barre sendromu
  - Otoimmün hepatit
  - Pulmoner infiltrasyon,
  - Artrit
  - Hidrops fetalis
  - Aplastik anemi

- **Otoimmün olayların bir ya da bir kaçı birarada olabilir**
- **Otoimmün hastalık gelişme oranı zamanla artar**
- **ALPS' deki otoimmünite tipik olarak ağırlaşma ve iyileşme periyotlarıyla seyreder.**

ALPS'de İmmünolojik Anormallikler

- Lenfositoz ve artmış "double-negative (CD4-CD8-)" T hücre oranı
  - % 5-20 (%1-68)
- Yüksek CD69 ve HLA DR ekspresyonu
- Düşük CD25 ekspresyonu
- IL10 düzeyleri ↑
- B hücre sayısı ↑, NK normal
- Hipergammaglobulinemi
- Yüksek Th2 aktivitesi ve düzeyi
  - B hücrelerini uyarır ve otoantikorların oluşmasına yol açar.
- CD 57+ (HLA-DR+) /CD8+ T hücre artışı
- Otoantikor pozitifliği
  - Coombs +: %73,
  - ACA (+) : %46,
  - ANA (+): %15,
  - RF (+): %12

ALPS' de **double-negatif T** hücre artışı

Figure 10 Elevated double-negative T cells in autoimmune lymphoproliferative syndrome patients

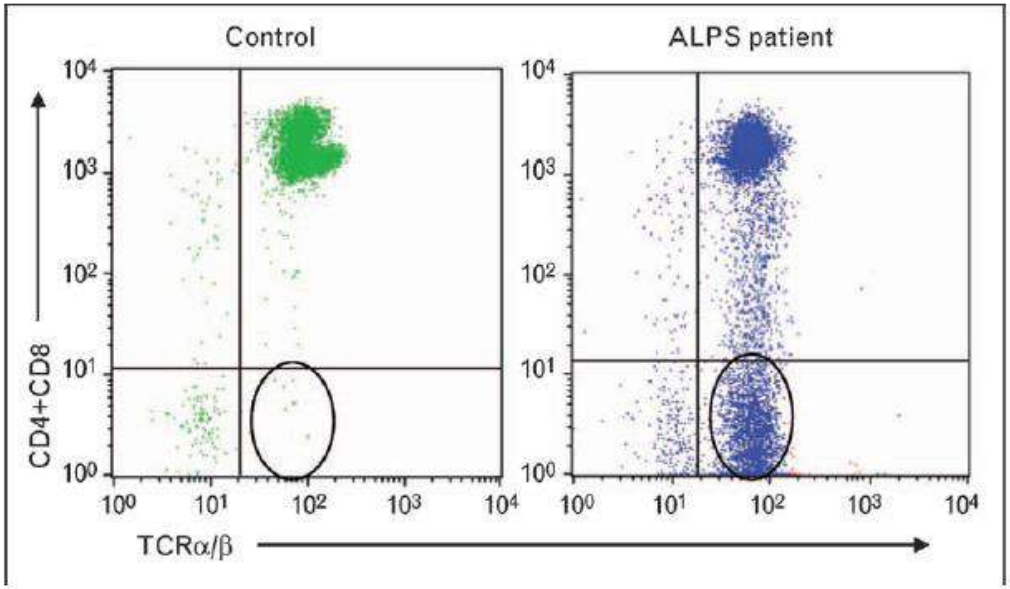

% 24

OTOİMMÜN LENFOPROLİFERATİF SENDROM GENETİĞİ

Prior nomenclature	Revised nomenclature	Mutation	Definition	Incidence (%)
0	ALPS–FAS	*FAS*	Meet ALPS diagnostic criteria Germline homozygous *FAS* mutations	70
Ia	ALPS–FAS	*FAS* *TNFRSF6* germline	Meet ALPS diagnostic criteria Germline heterozygous *FAS* mutations	
Ib	ALPS–FASLG	*FAS* *TNFSF6*	Meet ALPS diagnostic criteria Germline *FAS* ligand mutations	<1
Im	ALPS–sFAS	*FAS* *YNFRSF6* somatic	Meet ALPS diagnostic criteria Somatic *FAS* mutations	10
IIa	ALPS–CASP10	*CASP10*	Meet ALPS diagnostic criteria Germline *CASP10* mutations	2
III	ALPS–U	Not known	Meet ALPS diagnostic criteria No mutations in *FAS*, *FASL*, or *CASP10*	20

CASP10 caspase 10, *FAS* Fas cell surface death receptor, *FASL* Fas ligand, *FASLG* Fas ligand germline, *sFasL* soluble Fas ligand

Pediatr Drugs (2016) 18:261–272

Somatic mutation of *FAS*: c.718-719de2bpM239fsX244

ALPS Tanı Kriterleri

Kesin tanı: 2 major + 1 primer aksesuar kriter

Olası tanı: 2 major + 1 sekonder aksesuar kriter

Gerekli

- Kronik (>6 ay), nonmalign, noninfeksiyöz LAP +/- splenomegali
- Artmış DNT
  - >%1.5 (total lenfositlerde)
  - > %2.5 (CD3+ hücrelerde)

Aksesuar

- Primer
  - Defektif lenfosit *apoptosisi (2 ayrı çalışmada)*
  - FAS, FASL veya CASP10 da somatik veya germline mutasyon
- Sekonder
  - Yüksek plasma sFASL veya IL10 veya vit B12 veya IL18 düzeyi
  - İmmünohistolojik bulgu
  - Otoimmün sitopeni ve hipergamaglobulinemi
  - Aile öyküsü

ALPS'de İzlem ve Tedavi

- Lenfoproliferasyon : FM ile yakın takip + periodik toraks, karın ve pelvis BT
- Ayrıntılı öykü (ateş, gece terlemeleri, halsizlik, kilo kaybı)
  - ALPS fluktuasyonlarına bağlı lenfoproliferasyon × lenfoma
- Otoimmün hemolitik anemi ve ITP atakları genellikle yüksek doz **glukokortikosteroidler** kullanılarak (prednisolon 1 mg/kg/gün) tedavi edilir.
- Splenomegali yakın takip edilmeli
  - Fiberglass spleen guard
  - Splenektomi → ömür boyu antibiyotik proflaksisi + periodik immünizasyon
- Hematopoetik kök hücre nakli

ALPS Tedavi

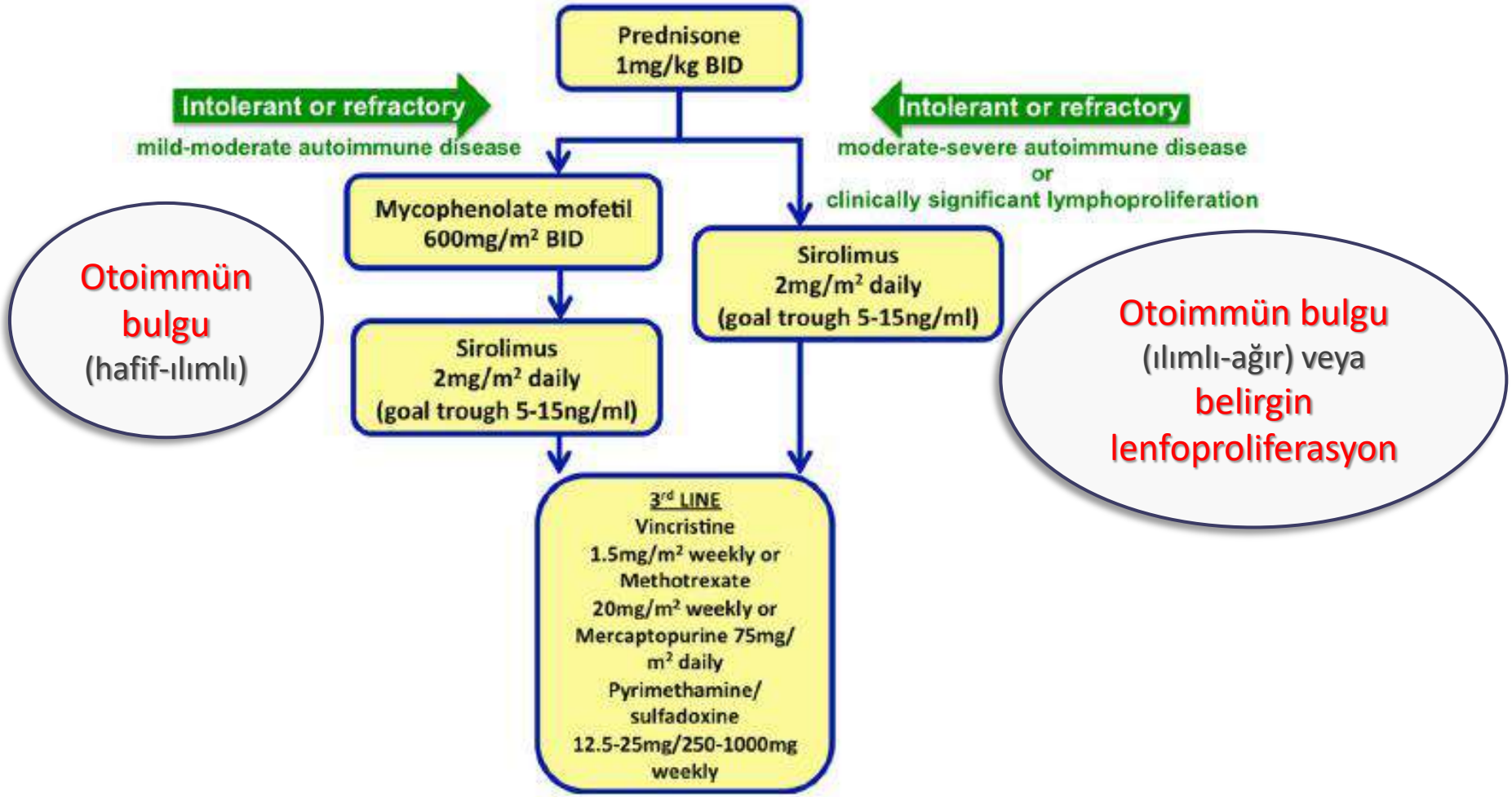
Prednisone
1mg/kg BID
Intolerant or refractory
mild-moderate autoimmune disease
Intolerant or refractory
moderate-severe autoimmune disease
or
clinically significant lymphoproliferation
Mycophenolate mofetil
600mg/m² BID
Sirolimus
2mg/m² daily
(goal trough 5-15ng/ml)
Sirolimus
2mg/m² daily
(goal trough 5-15ng/ml)
3rd LINE
Vincristine
1.5mg/m² weekly or
Methotrexate
20mg/m² weekly or
Mercaptopurine 75mg/
m² daily
Pyrimethamine/
sulfadoxine
12.5-25mg/250-1000mg
weekly
Otoimmün
bulgu
(hafif-ılımlı)
Otoimmün bulgu
(ılımlı-ağır) veya
belirgin
lenfoproliferasyon

- Lenfoproliferasyon primer immün yetmezliğin ilk bulgusu olabilir
- Generalize lenfadenopati ayırıcı tanısında mutlaka immün lenfoproliferatif hastalıklar akla gelmelidir